



ORIGINAL ARTICLE / ARTÍCULO ORIGINAL

ANATOMOPATHOLOGICAL ASSESSMENT OF EXOSTOSIS AND ITS SECONDARY PREVENTIVE EFFECTS: CASE RECORD

VALORACIÓN ANATOMO-PATOLÓGICA DE LA EXOSTOSIS Y SUS EFECTOS PREVENTIVOS SECUNDARIOS: REGISTRO DE CASO

Cecilia G. Solano García^{1a}; Néstor O. Gonzales Aedo^{1b}; Gladys R. Huamán Espinoza^{1c} & Carmen L. Chauca Saavedra^{1d}

¹ Facultad de Odontología. Universidad Nacional "San Luis Gonzaga". Ica, Perú.

^a Departamento de Ciencias Básicas. cecisoga@gmail.com

^b Departamento de Ciencias Comunitarias. olivergonzalesaedo@hmail.com

^c Departamento de Ciencias Clínicas. rosarioesunica@gmail.com

^d Departamento de Medicina y Cirugía Oral. carmen_chauca@hotmail.com

Author for correspondence: cecisoga@gmail.com

ABSTRACT

The purpose of this study was to assess the anatomopathology of exostosis and its secondary preventive effects as a case report. The 46-year-old patient was registered at the Dentistry Clinic belonging to the National University "San Luis Gonzaga" of Ica, Peru, where the evaluation of the aforementioned ailment was carried out through the biomedical design of the longitudinal-observational study. Among the reports mentioned, pain in the posterior molars during chewing, low hearing, abrasions in the anterior teeth, bilateral swelling in the externalized mandibular body (lower part) and difficulty in oral communication were reported. Diagnosis included anxiety (which led to the presence of onychophagia, nail-biting), smoking habits, chronic otitis and medication of alendronate (bisphosphonates). The radiograph indicated a 5.0 mm mandibular exostosis. During the completion of the clinical history, the practice of swimming was described from an early age and probably could be the cause of chronic otitis. The scientific literature revealed that exostosis is frequent in people from 20 to 30 years of age in whom temporomandibular dysfunctions related to bruxism are associated with depression, anguish and uncertainties. The medication of alendronate for osteoporosis and smoking habit in the face of anxiety perhaps acted in synergy causing auditory exostosis.

Keywords: Clinical assessment – exostosis – prevention

RESUMEN

El propósito del estudio fue valorar la anatomo-patología de la exostosis y sus efectos preventivos secundarios como un reporte de caso. Se registró en la Clínica de Odontología perteneciente a la Universidad Nacional "San Luis Gonzaga" de

Ica, Perú una paciente de 46 años donde se realizó mediante el diseño biomédico de estudio longitudinal-observacional la valoración ante la manifestación sobre la dolencia indicada. Entre los reportes se refirió, dolor en los molares posteriores durante la masticación, baja audición, abrasiones en los dientes anteriores, tumefacción bilateral en el cuerpo mandibular exteriorizado (parte inferior) y dificultad en la comunicación oral. Se diagnosticó, ansiedad (conllevó a la presencia de onicofagia: mordedura de las uñas), hábitos de fumar, otitis crónica y medicación de alendronato (bifosfonatos). La radiografía indicó, exostosis mandibular de 5,0 mm. Durante el cumplimiento de la historia clínica se describió la práctica de la natación desde edades temprana y probablemente, pudo ser la causa de la otitis crónica. La literatura científica refiere que, la exostosis es frecuente en personas de 20 a 30 años de edad donde las disfunciones temporo-mandibulares relacionadas al bruxismo están asociadas con depresión, angustia e incertidumbres. La medicación de alendronato para la osteoporosis y el hábito de fumar ante la ansiedad, quizás actuaron en sinergia provocando exostosis auditiva.

Palabras clave: Exostosis – prevención – valoración clínica

INTRODUCCIÓN

Las exostosis (Ex) son carnosidades óseas convexas con superficie lisa, cuyo crecimiento es lento y progresivo. Están compuestas por una cortical ósea densa y escaso hueso esponjoso recubierto por una delgada capa de mucosa pobremente irrigada (Sisman *et al.*, 2008). La exostosis, no es patológica con etiología desconocida (Smitha & Smitha, 2015) y presenta crecimiento lento donde se desarrolla a lo largo de la vida, se diagnostican con mayor frecuencia durante la adolescencia (Sapp *et al.*, 2004; Medsinghe *et al.*, 2015).

La exostosis puede aparecer como excrescencias de forma discreta en el aspecto facial del hueso alveolar en sujetos jóvenes y dentados. Se encuentran exostosis múltiple en el maxilar superior (torus palatinus) y en la mandíbula (Sonnier *et al.*, 1999). La prevalencia de torus palatino y torus mandibular a nivel mundial varía entre 8 a 51% y de 6% a 32% (Sathya *et al.*, 2012; AlZarea, 2016). El torus palatino más frecuente es el fusiforme pero existen otros como: unilobulados, multilobulados y nodulares (Manotas *et al.*, 2005).

En el caso de las exostosis hereditarias de tipos múltiples (MHE), éstas son autosómicas dominantes donde resulta de una mutación del gen EXT1 o EXT2 (Cheuk *et al.*, 2018). Algunos autores como Porter *et al.* (2000) describen que, la exostosis resulta por un efecto local donde su tamaño es inversamente proporcional a la longitud del hueso.

Según Schwartz *et al.* (2012) y Adelson & Kennedy (2013), resulta limitada la información sobre el origen de la exostosis (por ejemplo, nasal) y esto quizás pudiera

interpretarse para otros tipos de exostosis. La imagenología tridimensional es el método común de búsqueda y análisis donde los hallazgos pueden ofrecer informaciones relacionadas a las condiciones de anatómicas (Lofthag *et al.*, 2007; Watanabe & Arita, 2012).

En la actualidad el escaso diagnóstico realizado radica en la ausencia de sintomatología en la mayoría de pacientes. El tratamiento para este tipo de lesiones no está indicado; pero, ocasionalmente interfieren con el plan de tratamiento odontológico (Ceccotti, 2015), dificultando el asentamiento de prótesis removibles, afectando la apariencia estética cuando su tamaño es muy grande, creando dificultades en la fonética debido al movimiento limitado de la lengua y halitosis debido a la acumulación de alimentos; por lo que, en estos casos si se debería considerar su eliminación (Hiremath *et al.*, 2011; Sathya *et al.*, 2015).

El propósito del estudio fue valorar la anatomo-patología de la exostosis y sus efectos preventivos secundarios como un reporte de caso.

MATERIALES Y MÉTODOS

En la Clínica de Odontología perteneciente a, la Facultad de Odontología de la Universidad Nacional San Luis Gonzaga, Ica, Perú se valoró mediante el diseño biomédico de estudio longitudinal-observacional, una paciente de 46 años de edad que refirió, dolencia e inflamación conjuntamente con dolencia auditiva. Antes de la valoración a la paciente, se siguió el cumplimiento de principios éticos para el desempeño con sujetos humanos. De forma inmediata se les realizó examen bucal y luego,

una radiografía (tomógrafo). Durante la elaboración de la historia clínica se registró en sus antecedentes familiares que había torus palatino. Además, indicó estado de medicación por alendronato para la osteoporosis y donde se observó durante el examen, estado de ansiedad no controlado.

Aspectos éticos de la investigación: *Derechos:* Indicación sobre la negación, si se estima conveniente a participar en el estudio para su posterior comunicación científica. Comunicar únicamente, la patología del estudio. *Deberes:* Propiciar la información científica una vez publicado el

manuscrito. Propiciar espacios de diálogo para generar confianza. Excluir toda posibilidad de engaños indebidos, influencia o intimidación. Los autores indican que se siguieron todos los procedimientos éticos estándares del país.

RESULTADOS

La paciente objeto de estudio mostró tonicidad muscular en la parte facial derecha, abrasiones y gingivitis en la cavidad mandibular inferior (Fig. 1).

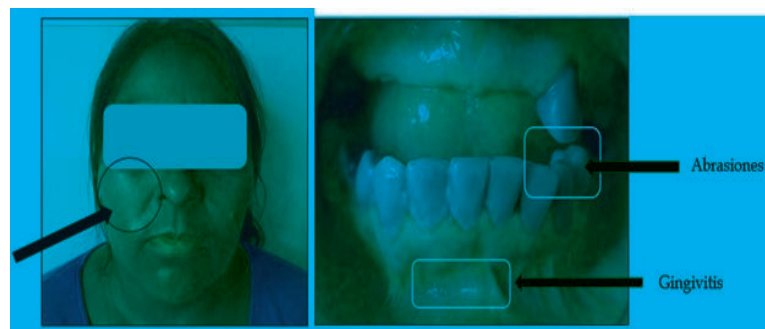


Figura 1. Tonicidad muscular (izquierda), valoración clínica: abrasiones y gingivitis (derecha).

La radiografía panorámica del paciente objeto de estudio mostró, exostosis auditiva y exostosis mandibular (Fig. 2).

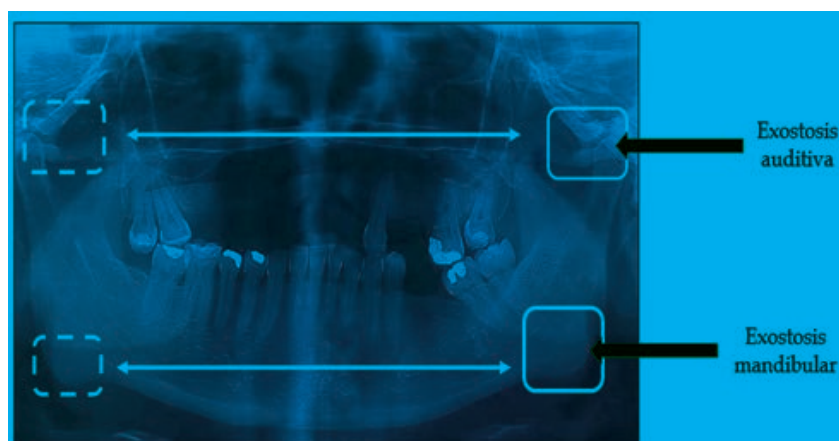


Figura 2. Radiografía panorámica.

DISCUSIÓN

En la exostosis los tumores benignos más comunes corresponden al canal auditivo externo (CAE) y donde el crecimiento óseo surge de la porción timpánica del hueso temporal (Hirose *et al.*, 2016). Por lo general, aquellas personas con actividades frecuentes acuáticas presentan exostosis (Wong *et al.*, 1999) donde la paciente reportó haber tenido prácticas de natación sistemáticas durante su niñez y adolescencia pudiendo ser el origen de su patología. Barbon *et al.* (2017) refieren que, la exposición al agua y viento frío condiciona a la exostosis.

Es muy probable que la paciente, no haya estado expuesta en piscinas con el agua y ambiente temperado. Asimismo, la exposición aguda conduce a periostitis recurrente y aumento de la actividad osteoblástica (Attlmayr & Smith, 2015) pudiendo desencadenar el cuadro patológico ante la frecuencia al medio (agua y viento), años después lo que pudo manifestarse primero en, hiperostosis y luego, formación de exostosis (Kutz Jr & Fayad, 2006).

La principal limitación del estudio consistió en la falta de seguimiento sobre la evolución de la paciente, pues su conducta luego del tratamiento inmediato, se ausentó.

Finalmente, Hurst *et al.* (2004) y Morris *et al.* (2016) refieren que, aquellas personas que viven en regiones costeras tienden a fomentar el desarrollo de exostosis. De forma conjunta a las prácticas de natación en piscinas de aguas frías con la medicación de alendronato para la osteoporosis y el hábito de fumar ante la ansiedad, pudieron actuar en sinergia provocando la exostosis auditiva en la paciente.

REFERENCIAS BIBLIOGRÁFICAS

- Adelson, R.T. & Kennedy, D.W. 2013. Paranasal sinus exostoses: possible correlation with cold temperature nasal irrigation after endoscopic sinus surgery. *Laryngoscope*, 123: 24–27.
- AlZarea, B.K. 2016. Prevalence and pattern of torus palatinus and torus mandibularis among edentulous patients of Saudi Arabia. *Clinical Interventions in Aging*, 11: 209–213.
- Attlmayr, B. & Smith, I.M. 2015. Prevalence of 'surfer's ear' in Cornish surfers. *Journal of Laryngology & Otology*, 129: 440–444.
- Barbon, D.A.; Hegde, R.; Li, S.; Abdelbaki, A. & Baja, D. 2017. Bilateral external auditory exostoses causing conductive hearing loss: a case report and literature review of the surfer's ear. *Cureus*, 9: 1–5.
- Ceccotti, E. 2015. Exostosis benignas de los maxilares. *IntraMed Journal*, 4: 195–197.
- Cheuk, Y.L.; Choi, K.Y.A.; Ping, T.C. & Yuk, Y.C. 2018. Excision of distal ulnar exostosis: A case series and literature review. *Journal of Orthopaedics, Trauma and Rehabilitation*, 25: 49–53.
- Hiremath, V.; Husein, A. & Mishra, N. 2011. Prevalence of torus palatinus and torus mandibularis among Malay population. *Journal of International Society of Preventive & Community Dentistry*, 1: 60–64.
- Hirose, Y.; Shikino, K. & Ikusaka, M. 2016. Surfer's ear and external auditory canal exostoses. *International Journal of Medicine*, 109: 759.
- Hurst, W.; Bailey, M. & Hurst, B. 2004. Prevalence of external auditory canal exostoses in Australian surfboard riders. *Journal of Laryngology & Otology*, 118: 348–351.
- Kutz, J.W.Jr. & Fayad, J.N. 2006. Exostosis of the external auditory canal. *Ear, Nose and Throat Disorders*, 85: 142.
- Lofthag, H.S.; Huuonen, S.; Grondahl, K. & Grondahl, H.G. 2007. Limited cone-beam CT and intraoral radiography for the diagnosis of periapical pathology. *Oral Surgery, Oral Medicine, Oral Pathology, Oral Radiology*, 103: 114–119.
- Manotas, I.; Pertuz, V. & Suárez, L. 2005. Torus palatino, torus mandibular y exostosis maxilares. *Duazary*, 2: 115–123.
- Medsinge, S.; Kohad, R.; Budhiraja, H.; Singh, A.; Gurha, S. & Sharma, A. 2015. Buccal Exostosis: A Rare Entity. *Journal of International Oral Health*, 7: 62–64.
- Morris, S.; Martin, T.; Mccahon, D. & Bennett, S. 2016. Awareness and attitudes towards external auditory canal exostosis and its preventability in surfers in the UK: cross-sectional study. *Journal of Laryngology & Otology*, 130: 628–634.

- Porter, D.E.; Emerton, M.E.; Villanueva, L.F. & Simpson, A.H. 2000. Clinical and radiographic analysis of osteochondromas and growth disturbance in hereditary multiple exostoses. *Journal Pediatric Orthopedics*, 20: 246–250.
- Sapp, P.; Eversole, L. & Wysocki, G. 2004. *Patología Oral y Maxilofacial Contemporánea*. 2^{da}. Ed. España: Elsevier, 113–114.
- Sathya, K.; Kanneppady, S.K. & Arishiya, T. 2012. Prevalence and clinical characteristics of oral tori among outpatients in Northern Malaysia. *Journal of Oral Biology and Craniofacial Research*, 2: 15–19.
- Sathya, K.; Senthilkumar, M.; Kavitha, M. & Preena, S. 2015. Multiple bony overgrowths in the mouth - report of two cases. *Clinical Cases in Mineral and Bone Metabolism*, 12: 260–261.
- Schwartz, K.; Eckel, L.; Black, D.; Lehman, V.; Diehn, F.; Hunt, C. & Lindell, E.P. 2012. Irrigation nose: CT findings of paranasal sinus exostoses. *Open Neuroimaging Journal*, 6: 90–91.
- Sisman, Y.; Ertas, E.T.; Gokce, C. & Akgunlu, F. 2008. Prevalence of torus palatinus in cappadocia region population of Turkey. *European Journal Dentistry*, 2: 269–275.
- Smitha, K. & Smitha, G.P. 2015. Alveolar exostosis revisited: a narrative review of the literature. *Saudi Dental Journal*, 6: 67–72.
- Sonnier, K.E.; Horning, G.M. & Cohen, M.E. 1999. Palatal tubercles, palatal tori, and mandibular tori: prevalence and anatomical features in a U.S. population. *Journal of periodontology*, 70: 329–336.
- Watanabe, P.C.A. & Arita, E.S. 2012. *Imaginología e Radiología Odontológica*. 1st ed. Rio de Janeiro: Elsevier, pp. 45–54.
- Wong, B.J.; Cervantes, W.; Doyle, K.J.; Karamzadeh, A.M.; Boys, P.; Brauel, G. & Mushtaq, E. 1999. Prevalence of external auditory canal exostoses in surfers. *Archives of otolaryngology-head & neck surgery*, 125: 969–972.

Received March 25, 2019.

Accepted April 27, 2019.