



# CAUSA INUSUAL DE DOLOR ABDOMINAL E ICTERICIA EN EMERGENCIA: REPORTE DE CASO

UNUSUAL CAUSE OF ABDOMINAL PAIN AND JAUNDICE IN EMERGENCY: CASE REPORT

Jessica Calcino <sup>1,a</sup>, Ricardo Ayala <sup>1,a,2</sup>, Loyda Miranda <sup>1,a</sup>

## RESUMEN

**Introducción:** Se analiza el caso de un joven con antecedentes de ictericia desde la niñez y colelitiasis, que presentó dolor abdominal, ictericia y esplenomegalia. Inicialmente, se consideró un diagnóstico de dengue, debido a la prevalencia de esta enfermedad en la región geográfica; sin embargo, pruebas adicionales identificaron esferocitosis hereditaria, un trastorno hemolítico genético. Se destaca la importancia de considerar diagnósticos alternativos frente a síntomas comunes en emergencias. El manejo inicial orientado al dengue fue seguido por un tratamiento dirigido para la esferocitosis hereditaria tras confirmarse el diagnóstico, lo que resultó en una mejora significativa del paciente. Con este caso, se enfatiza la necesidad de una anamnesis profunda y evaluación diagnóstica meticulosa para prevenir errores diagnósticos y tratamientos inadecuados; se subraya cómo las enfermedades hereditarias pueden mimetizar condiciones infecciosas en escenarios clínicos complejos.

**Palabras clave:** Dolor abdominal; Ictericia; Esferocitosis hereditaria; Dengue. (Fuente: DeCS- BIREME)

## ABSTRACT

**Introduction:** We analyzed a young man with a history of jaundice since childhood and cholelithiasis, who presented with abdominal pain, jaundice and splenomegaly. Initially, a diagnosis of dengue was considered, because the prevalence of this disease in the patient's geographic region. However, additional testing identified hereditary spherocytosis, a genetic hemolytic disorder. The importance of considering alternative diagnoses in the face of common symptoms in emergencies is emphasized. Initial dengue-oriented management was followed by targeted treatment for hereditary spherocytosis after the diagnosis was confirmed. The result was a significant improvement in the patient. This case emphasizes the need for thorough anamnesis and meticulous diagnostic evaluation to prevent diagnostic errors and inappropriate treatment, highlighting how inherited diseases can mimic infectious conditions in complex clinical scenarios.

**Keywords:** Abdominal pain; Jaundice; Spherocytosis; Hereditary; Dengue. (Source: MESH-NLM)

<sup>1</sup> Hospital Edgardo Rebagliati Martins, Servicio de Emergencia. Lima, Perú.

<sup>2</sup> Universidad Privada Norbert Wiener, Universidad Nacional de Piura. Lima, Perú.

<sup>a</sup> Médico Especialista en Medicina de Emergencias y Desastres.

Citar como: Calcino J, Ayala R, Miranda L. Causa inusual de dolor abdominal e ictericia en emergencia: Reporte de caso. Rev Fac Med Hum. 2024; 24(4):221-227. doi:10.25176/RFMH.v24i4.6531

Journal home page: <http://revistas.urp.edu.pe/index.php/RFMH>

Artículo publicado por la Revista de la Facultad de Medicina Humana de la Universidad Ricardo Palma. Es un artículo de acceso abierto, distribuido bajo los términos de la Licencia Creative Commons: Creative Commons Attribution 4.0 International, CC BY 4.0 (<https://creativecommons.org/licenses/by/4.0/>), que permite el uso no comercial, distribución y reproducción en cualquier medio, siempre que la obra original sea debidamente citada. Para uso comercial, por favor póngase en contacto con [revista.medicina@urp.edu.pe](mailto:revista.medicina@urp.edu.pe)





## INTRODUCCIÓN

El dolor abdominal se ha mantenido constantemente como la queja principal más frecuente en los departamentos de emergencia, lo que representa entre el 7.1 % y el 8.8 % de las visitas a urgencias anualmente<sup>(1)</sup>. En un establecimiento privado de Lima, Perú, el dolor abdominal representa la segunda causa más común de motivos de consulta en emergencia, lo que constituye hasta el 13 % de todas las visitas<sup>(2)</sup>. Este síntoma, a menudo asociado con patologías gastrointestinales, también, puede ser indicativo de condiciones más graves y menos comunes, como la esferocitosis hereditaria (EH), una anemia hemolítica que requiere un enfoque diagnóstico diferencial meticuloso<sup>(3)</sup>.

La esferocitosis hereditaria es una enfermedad genética que afecta la membrana de los eritrocitos, generalmente heredada de manera autosómica dominante. Los afectados suelen presentar anemia, ictericia y esplenomegalia. En situaciones de estrés como infecciones, incluso los casos leves, pueden exacerbarse, y llevar a crisis hemolíticas<sup>(4)</sup>.

Este reporte destaca un caso de EH caracterizado por dolor abdominal inusual, lo que ilustra la importancia de considerar diagnósticos atípicos en la medicina de emergencia. A menudo, el dolor abdominal se atribuye erróneamente a causas comunes sin realizar un análisis exhaustivo que podría revelar patologías subyacentes más raras, pero significativas. El objetivo es examinar un caso de EH presentado como dolor abdominal en el servicio de emergencia y destacar la necesidad de un diagnóstico diferencial más amplio. Asimismo, se busca aumentar la conciencia sobre la importancia de considerar y diagnosticar condiciones raras que pueden imitar otras más comunes en situaciones de emergencia.

Se presenta el caso de un paciente joven, procedente de una zona endémica de dengue, que ingresa a urgencias con dolor abdominal, ictericia y esplenomegalia. La combinación de síntomas y la ubicación geográfica, inicialmente, sugirieron otras enfermedades, pero el diagnóstico final fue crisis hemolítica en EH. Este caso subraya la necesidad de una anamnesis detallada y la interpretación cuidadosa de los exámenes de laboratorio y estudios de imagen para evitar diagnósticos erróneos y tratamientos inapropiados.

## CASO CLÍNICO

Paciente varón de 22 años con antecedente de ictericia y coluria desde la niñez, y litiasis vesicular diagnosticada en 2021; la madre del paciente también tiene el antecedente de ictericia y coluria; ambos sin un diagnóstico. No tiene antecedentes quirúrgicos, niega el consumo de drogas, exposición a sustancias tóxicas y mordeduras por roedores.

El cuadro clínico se caracteriza por fiebre, náuseas, vómitos y deposiciones líquidas siete días antes de su ingreso a emergencia; posteriormente, se presenta dolor abdominal difuso de moderada intensidad, localizado principalmente en cuadrante superior derecho y epigastrio, tipo cólico; lumbalgia y disnea. Al examen físico, se evidencia piel ictérica, pálida con dolor abdominal a predominio de hipocondrio derecho, signo de Murphy negativo, no signos peritoneales. La analítica muestra leucocitosis, anemia, plaquetopenia, transaminasa glutámico pirúvica 874 U/L, transaminasa glutámico oxalacética 1785 U/L, fosfatasa alcalina 485 U/L, bilirrubinas totales 4.15 mg/dl, bilirrubina directa 1.77 mg/dl, lactato deshidrogenasa 2647 U/L. La ecografía abdominal describe hepatoesplenomegalia, una vesícula biliar distendida de paredes engrosadas y edematosas de hasta 6 mm con un cálculo de aproximadamente 25 mm en su interior y líquido perivesicular, porta de 8 mm, colédoco de 6.5 mm. La prueba para dengue fue negativa: AG NS1 no reactivo, IGM no reactivo, IGG no reactivo; prueba de Coombs directo negativo, no se observaron formas parasitarias en la gota gruesa, haptoglobina 10 mg/dl, reticulocitos 5.9 %. Finalmente, el resultado de lámina periférica describe 40 % de esferocitos y el resultado de IGM para dengue por método ELISA dio positivo.

A continuación, se presenta una línea de tiempo (figura 1), en la cual se dan a conocer los principales síntomas y resultados de laboratorio realizados como parte del diagnóstico diferencial.

De acuerdo con la clínica del paciente y los hallazgos de laboratorio (tabla 1), el presente caso corresponde a un paciente con esferocitosis hereditaria que presentó una crisis hemolítica; el desencadenante fue la infección viral por dengue. Se adjunta una imagen de la

tomografía contrastada en corte coronal (figura 2). La evolución del paciente fue favorable; se le administró fluidos con ClNa 0.9%, analgésicos, ácido fólico, soporte

transfusional y cobertura antibiótica empírica que fue suspendida al quinto día.

**Tabla 1.** Resultados de laboratorio.

HEMOGRAMA				PANEL VIRAL			
		Día 1	Día 3	Día 4	<b>Dengue</b>	Día 2	AG NS1: No reactivo, IGM: no reactive, IGG: no reactivo (método inmunocromatografía)
<b>Leucocitos</b>	K/ul	182 00	1414 0	101 60		Día 2	Anticuerpo IGM para dengue POSITIVO (método ELISA)
<b>Neutrofilos</b>	K/ul	854 0	6500	588 0	<b>VIH</b>	Día 7	VIH 1-2 p24: 0.18
<b>Linfocitos</b>	K/ul	942 0	3930	101 6	<b>HEP B</b>	Día 7	Hepatitis B antígeno de superficie 0.13, Hepatitis B AC anti core 0.11
<b>Hemoglobina</b>	g/dL	6.8	8.3	6.8	<b>HEP C</b>	Día 7	Anticuerpo hepatitis C 0.08
<b>Hematocrito</b>	%	19.9	23.4	19.2	<b>HTLV</b>	Día 7	Anticuerpo HTLV 1-2 0.11
<b>VCM</b>	fL	98,2	91,4	91	<b>CMV</b>	Día 12	AC citomegalovirus IGG 216.8 UA/ml reactivo, AC citomegalovirus IGM 0.12 no reactivo
<b>CHCM</b>	g/dL	34,2	35,5	35,4	<b>HERPES 1</b>	Día 12	Herpes 1 IGM 1.782 negativo, Herpes 1 IGG 34.57 positivo
<b>CHCM/VCM</b>		0,35	0,39	0,39	<b>HERPES 2</b>	Día 12	Herpes 2 IGM 1.87 negativo, Herpes 2 IGG 16.58 positivo
<b>ADE</b>	%	19,9	20,4		<b>TOXOPLASMA</b>	Día 12	Ac anti toxoplasma gondii IGG 12.9 reactivo, Ac anti toxoplasma gondii IGM 0.08 no reactivo
<b>Plaquetas</b>	K/ul	520 00	5500 0	490 00			
<b>Reticulocitos</b>	%			5.9 %			
<b>Haptoglobina</b>	mg/dl			10			
<b>Frotis de lámina periférica</b>			Esferocitos 40%				
<b>Prueba de fragilidad osmótica</b>			Normal				
PERFIL HEPÁTICO Y BIOQUÍMICO				PANEL BACTERIANO			
		Día 1	Día 3		<b>SÍFILIS</b>	Día 6	Ac anti treponemia pallidum (prueba por quimioluminiscencia) 1.81, RPR reactivo
<b>TGO</b>	U/L	178 5	630		<b>HEMOCULTIVO</b>	Día 7	Negativo
<b>TGP</b>	U/L	874	485		<b>UROCULTIVO</b>	Día 9	Negativo
<b>BT/BD</b>	mg/dl		3.89/2.1		<b>EXORINA</b>	Día 9	pH 7.5, densidad 1.015, urobilinógeno 1+, leucocitos 0-3 campo, hematíes 0-2 campo
<b>Fosfatasa alcalina</b>	U/L		479				
<b>Glucosa</b>	mg/dL	86			<b>PARASITOLÓGICO</b>		
<b>Urea</b>	mg/dl	33.8			<b>GOTA GRUESA</b>	Día 3	No se observan formas parasitarias
<b>Creatinina</b>	mg/dl	0.64					
<b>Sodio</b>	mmol/L	140			<b>PANEL INMUNOLÓGICO</b>		
<b>Potasio</b>	mmol/L	4.27			<b>COOMB DIRECTO</b>	Día 2	Negativo
<b>Procalcitonina</b>	ng/L		0.91		<b>COOMB DIRECTO</b>	Día 3	Positivo 1+ (posterior al inicio de antibióticos)
<b>DHL</b>	U/L		2647		<b>Prueba de antiglobulina humana directa mono específica</b>		Monoespecífico anti IGG 1+
<b>Lipasa</b>	U/L		108				Monoespecífico anti IGA -
<b>Amilasa</b>	U/L		78				Monoespecífico anti IGM -
							Monoespecífico anti C3C -
<b>PERFIL DE COAGULACIÓN</b>							Monoespecífico anti C3D -
<b>Fibrinógeno</b>	mg/dl		305,74				
<b>TTPa</b>	seg		12,35				
<b>TP</b>	seg		42,71				
<b>TT</b>	seg		41,05				

VCM: volumen corpuscular medio, HCM: hemoglobina corpuscular media, CHCM concentración de hemoglobina corpuscular media, ADE: amplitud de distribución eritrocitaria, TGO: transaminasa oxalacética, TGP: transaminasa pirúvica, DHL: deshidrogenasa láctica, BT: bilirrubinas totales, BD: bilirrubina directa, BI: bilirrubina indirecta, FA: fosfatasa alcalina, TP: tiempo de protrombina, TTPa: tiempo de tromboplastina parcial activado, TT: tiempo de trombina, CMV: citomegalovirus; RPR: reagina plasmática rápida.

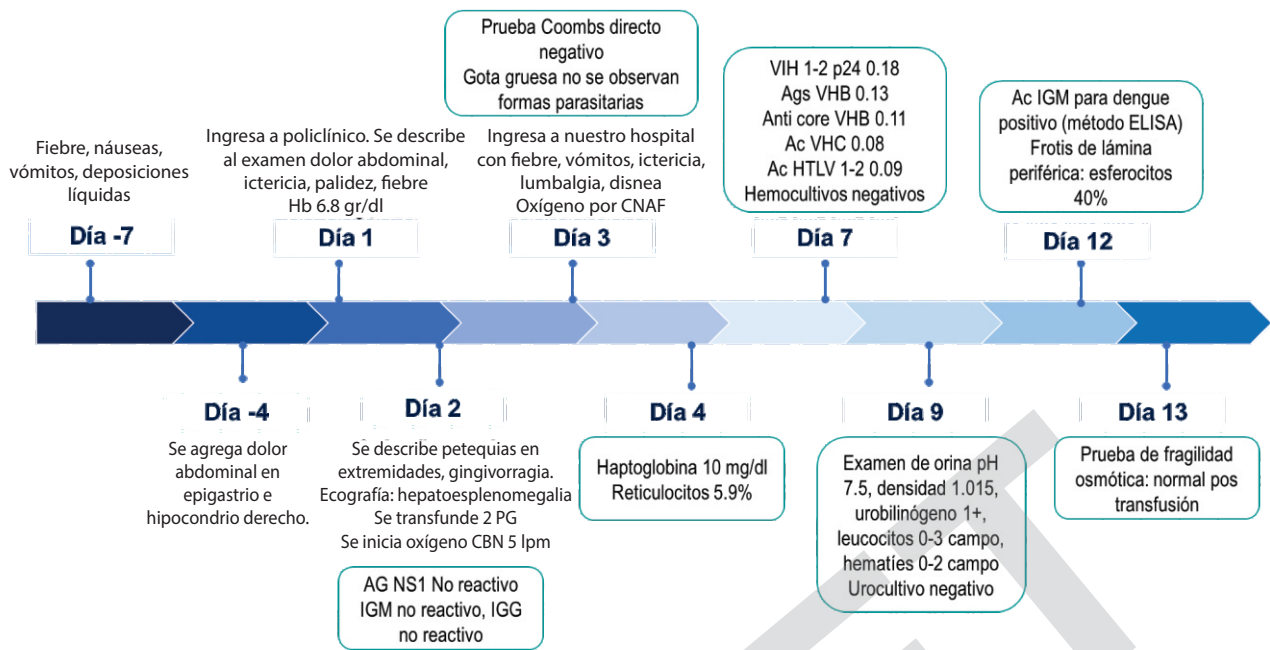


Figura 1. Línea de tiempo. El día 1 corresponde a la primera intervención médica

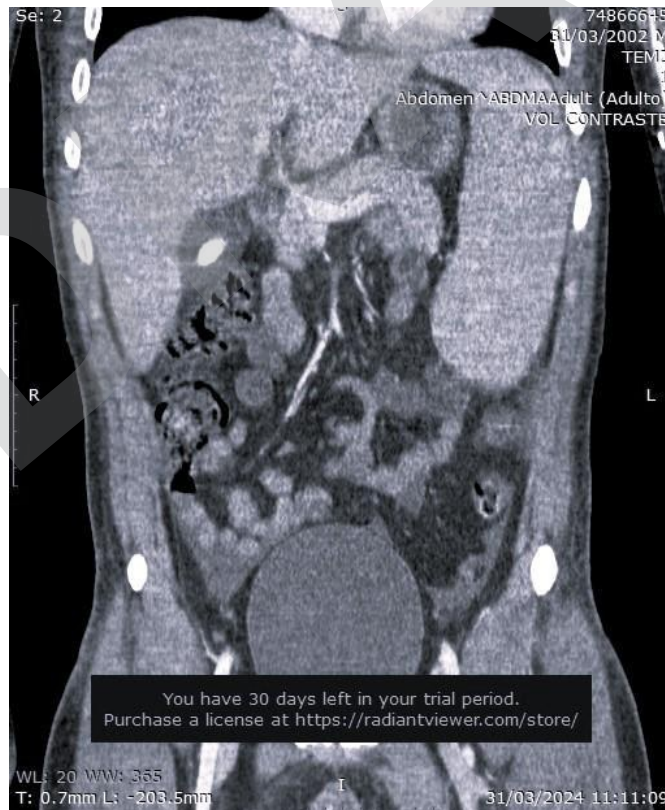


Figura 2.

## DISCUSIÓN

Este paciente presentó signos clínicos de una enfermedad hemolítica subyacente caracterizada por anemia, ictericia, esplenomegalia y colelitiasis, hallazgo encontrado con frecuencia en cuadros de hemólisis crónica. La revisión de la literatura sugiere que estos síntomas indican esferocitosis hereditaria, condición en la que se observan anomalías en las proteínas de los eritrocitos. Los hallazgos de laboratorio, que incluye el nivel variable de hemoglobina (Hb), el incremento en el recuento de reticulocitos y esferocitos, y la elevación de la bilirrubina sérica total, refuerzan este diagnóstico. Estos síntomas y resultados de laboratorio son consistentes con lo reportado en la literatura, en la que la mayoría de los pacientes exhiben un patrón de herencia autosómico dominante y manifestaciones clínicas similares a otros miembros de la familia<sup>(5)</sup>.

El paciente en estudio cumple con los criterios diagnósticos de esferocitosis hereditaria, por lo que se sugiere fuertemente este diagnóstico para su caso. Durante el proceso de diagnóstico diferencial, es crucial descartar otras anemias hemolíticas extravasculares. Es característico de la esferocitosis hereditaria observar incrementos en la concentración de hemoglobina corpuscular media (CHCM), la amplitud de distribución eritrocitaria (ADE) y el número de reticulocitos, con un volumen corpuscular medio (VCM) que puede ser normal o disminuir, acompañado en ocasiones de variados grados de anemia. Un aspecto importante que considerar es la ratio CHCM/VCM, que si es mayor a 0.36, refuerza la probabilidad de esferocitosis hereditaria. Los análisis bioquímicos pueden mostrar un aumento en la bilirrubina sérica, predominantemente no conjugada y en el lactato deshidrogenasa (LDH), junto con una disminución en los niveles de haptoglobina.

En comparación con otras hemoglobinopatías, es común encontrar en ellas anemia microcítica hemolítica caracterizada por la presencia de hematíes falciformes, dianocitos y cuerpos de Heinz. Por otro lado, la anemia hemolítica autoinmune se distingue por una prueba de Coombs directa positiva; en la anemia diseritropoyética tipo II, se observa un descenso en el recuento de reticulocitos; en la piropoiquilocitosis, un marcado descenso en el VCM es típico, mientras que en la eliptocitosis congénita, los valores de VCM, CHCM y LDH permanecen normales<sup>(6-10)</sup>. Hay que destacar que pruebas confirmatorias específicas, como la de

fragilidad osmótica no es viable en la mayoría de los centros de emergencia, especialmente en pacientes con transfusiones en las primeras 48 horas, ya que pueden arrojar resultados falsamente negativos. Por lo tanto, basar el diagnóstico en la sospecha clínica de una enfermedad hemolítica, apoyada por hallazgos en el hemograma, se convierte en una herramienta crucial y de gran utilidad.

El diagnóstico de ictericia y dolor abdominal agudo representa un desafío significativo para los emergenciólogos, particularmente cuando el estado del paciente sugiere una afectación sistémica o la coexistencia de otras patologías subyacentes. En regiones de nuestro país, donde la prevalencia del dengue es alta, y considerando el aumento de brotes reportados desde 2023 hasta 2024, inicialmente, se consideró que síntomas como fiebre, dolor abdominal, anemia y trombocitopenia podrían atribuirse a esta enfermedad. No obstante, la negatividad de los anticuerpos IgM para dengue, combinada con leucocitosis y antecedentes de ictericia desde la niñez obligó a reconsiderar y profundizar en el análisis de las causas subyacentes de la presentación clínica<sup>(11)</sup>.

La aparición de anemia y dolor abdominal en un paciente diagnosticado con dengue comúnmente sugieren la posibilidad de una forma grave de la enfermedad. No obstante, en individuos con esferocitosis hereditaria, infecciones como el dengue pueden desencadenar una crisis hemolítica y presentar síntomas similares como palidez, ictericia, lumbalgia, dolor abdominal y fiebre. La aparición conjunta de estos síntomas hace esencial diferenciar cuidadosamente entre los signos de dengue grave y los efectos de una crisis hemolítica<sup>(12,13)</sup>. En casos de dengue, la presencia de altos niveles de transaminasas, trombocitopenia severa, linfocitos atípicos y poliserositis indican la gravedad del cuadro clínico. Adicionalmente, un recuento leucocitario elevado, superior a 6000 células/mm<sup>3</sup>, ha sido vinculado con la progresión hacia el síndrome de shock por dengue en adultos.

Esta situación es particularmente preocupante en pacientes con hemólisis, en los que dichos niveles pueden ser frecuentes y confundir el diagnóstico<sup>(14)</sup>. En dengue, las pruebas combinadas de NS1 y anticuerpos IgM son útiles para proporcionar un diagnóstico temprano, usualmente dentro de los primeros siete días



de enfermedad. Sin embargo, si los resultados de estas pruebas son negativos y aún persiste la sospecha clínica de dengue, basada en la epidemiología local y en los síntomas del paciente, se recomienda obtener una segunda muestra durante la fase de convalecencia para realizar la prueba de IgM. Este método asegura que los anticuerpos sean detectables de manera confiable, lo que puede ocurrir hasta aproximadamente 12 semanas después de la infección<sup>(12,15,16)</sup>. En el caso presentado, la prueba de IgM resultó positiva en el día 12 de la enfermedad, lo que confirma la infección por dengue.

Adicionalmente, este paciente demostró ser positivo para RPR y anticuerpos contra *Treponema pallidum*, lo cual, en un individuo nunca tratado para sífilis, indica la necesidad de iniciar tratamiento con penicilina benzatínica. Si bien se han reportado casos de hepatitis sífilítica en la etapa secundaria en el 0,2 % al 3 % de los pacientes con sífilis<sup>(17,18)</sup>, caracterizado por un patrón colestásico con elevación de las enzimas hepáticas con evidencia treponémica serológica<sup>(19,20)</sup>, la positividad de la prueba de IgM para dengue, sumado a la presencia de anemia severa, trombocitopenia y elevación marcada de las transaminasas en un paciente sin erupciones cutáneas nos aleja de este diagnóstico.

Los hallazgos positivos de anticuerpos IgG para citomegalovirus, herpes 1 y 2, y *Toxoplasma gondii* también sugieren una exposición previa a estos patógenos, lo que añade complejidad al diagnóstico y manejo del caso.

El tratamiento administrado consistió en hidratación intravenosa con solución salina al 0.9 %, administración de paracetamol y morfina para el control del dolor, ácido fólico y soporte transfusional; adicionalmente, se proporcionó oxigenoterapia mediante cánula de alto flujo. Se consideró la realización de una colecistectomía electiva y la actualización del esquema de vacunación, por lo que se preparó al paciente para una posible esplenectomía. La estrategia de manejo multidisciplinario adoptada en la emergencia, con la colaboración de los equipos de gastroenterología, hematología y cirugía, fue crucial para lograr un resultado favorable y evitar así la necesidad de intervenciones quirúrgicas urgentes. Este caso destaca

como uno de los pocos reportes de esferocitosis en adultos complicada por hemólisis, desencadenada por una infección viral prevalente como el dengue. Lam J<sup>(21)</sup> documentó este caso en 2019, en el que un paciente con esferocitosis hereditaria desarrolló hemólisis secundaria por el dengue. Un caso similar fue reportado por Tateno Y et al.<sup>(22)</sup>, en un paciente con pielonefritis e ictericia que no había sido diagnosticado previamente con esferocitosis hereditaria.

En un paciente con antecedente de colelitiasis que ingresa a emergencia con dolor abdominal es muy importante realizar una anamnesis detallada y una interpretación clínica meticulosa de los exámenes de laboratorio, adaptadas a la epidemiología local, especialmente en contextos donde la falta de seguimiento adecuado y los recursos limitados pueden contribuir a diagnósticos tardíos. La presencia de ictericia desde una etapa temprana de la vida, el hallazgo de esplenomegalia en una ecografía, junto a cambios en el hemograma, nos debería hacer pensar en causas de dolor abdominal que tienen un origen fuera del aparato digestivo. En áreas tropicales, donde enfermedades como el dengue son prevalentes, es crucial considerar estos factores como posibles desencadenantes de una crisis hemolítica.

## CONCLUSIÓN

El dolor abdominal puede ser indicativo de una condición extragastrointestinal. En este contexto, es crucial reconocer que la anemia transitoria o la ictericia a veces pueden ser los únicos signos iniciales de esferocitosis hereditaria no diagnosticada previamente. La presencia de leucocitosis, que no es característica del dengue, debería motivar la consideración de otras enfermedades en pacientes con antecedentes de colelitiasis e ictericia desde la infancia. La esferocitosis hereditaria es una condición de riesgo para colelitiasis, y una hemólisis exacerbada por otra patología presente como el dengue puede producir un cuadro atípico de dolor abdominal en pacientes que acuden a emergencia, sobre todo si radican en zonas endémicas. Realizar estudios complementarios teniendo en cuenta este enfoque es vital para orientar adecuadamente el diagnóstico y el manejo del paciente.

**Contribuciones de autoría:** JC participó en la recolección de datos del paciente, redacción del caso clínico, introducción, discusión, conclusiones. RA en la redacción del resumen, discusión y revisión final del caso. LM en la recolección de datos, imágenes, elaboración de la línea de tiempo, tabla de resultados.

**Conflictos de intereses:** Los autores declaran no tener conflicto de interés.

**Recibido:** 26 de Mayo, 2024

**Aprobado:** 31 de Julio, 2024

**Financiamiento:** Autofinanciado.

**Correspondencia:** Jessica Milagros Calcino Cuela.

**Dirección:** Jr. Huiracocha 1770, Jesús María, Lima-Perú.

**Teléfono:** (+51) 912749947

**Correo electrónico:** [jessica\\_milcc@hotmail.com](mailto:jessica_milcc@hotmail.com)

## REFERENCIAS

1. Broder JS, Oliveira J, E Silva L, Belloio F, Freiermuth CE, Griffey RT, Hooker E, et al. Guidelines for Reasonable and Appropriate Care in the Emergency Department 2 (GRACE-2): Low-risk, recurrent abdominal pain in the emergency department. *Acad Emerg Med* 2022;29:526–60. <https://doi.org/10.1111/acem.14495>.
2. Ayala-García R, Rodríguez-Malaver C. Visitas al servicio de emergencia, características de los pacientes atendidos. *Interciencia Médica* 2023;13:26–32. <https://doi.org/10.56838/icmed.v13i4.178>.
3. Brenner DM, Brandt LJ, Fenster M, Hamilton MJ, Kamboj AK, Oxentenko AS, et al. Rare, Overlooked, or Underappreciated Causes of Recurrent Abdominal Pain: A Primer for Gastroenterologists. *Clin Gastroenterol Hepatol* 2023;21:264–79. <https://doi.org/10.1016/j.cgh.2022.09.022>.
4. Wu Y, Liao L, Lin F. The diagnostic protocol for hereditary spherocytosis-2021 update. *J Clin Lab Anal* 2021;35:e24034. <https://doi.org/10.1002/jcla.24034>.
5. Wu Y, Liao L, Lin F. The diagnostic protocol for hereditary spherocytosis-2021 update. *J Clin Lab Anal* 2021;35:e24034. <https://doi.org/10.1002/jcla.24034>.
6. Christensen RD, Yaish HM, Gallagher PG. A Pediatrician's Practical Guide to Diagnosing and Treating Hereditary Spherocytosis in Neonates. *Pediatrics* 2015;135:1107–14. <https://doi.org/10.1542/peds.2014-3516>.
7. Güngör A, Yaralı N, Fettah A, Ok-Bozkaya İ, Özbek N, Kara A. Hereditary spherocytosis: Retrospective evaluation of 65 children. *Turk J Pediatr* 2018;60:264–9. <https://doi.org/10.24953/turkped.2018.03.005>.
8. Bolton-Maggs PHB, Langer JC, Iolascon A, Tittensor P, King M. Guidelines for the diagnosis and management of hereditary spherocytosis – 2011 update. *Br J Haematol* 2012;156:37–49. <https://doi.org/10.1111/j.1365-2141.2011.08921.x>.
9. Liao L, Xu Y, Wei H, Qiu Y, Chen W, Huang J, et al. Blood cell parameters for screening and diagnosis of hereditary spherocytosis. *J Clin Lab Anal* 2019;33:e22844. <https://doi.org/10.1002/jcla.22844>.
10. Ciepiela O. Old and new insights into the diagnosis of hereditary spherocytosis. *Ann Transl Med* 2018;6:339–339. <https://doi.org/10.21037/atm.2018.07.35>.
11. Current Year Data (2024). Centers for Disease Control and Prevention; 2024.
12. Tayal A, Kabra SK, Lodha R. Management of Dengue: An Updated Review. *Indian J Pediatr* 2023;90:168–77. <https://doi.org/10.1007/s12098-022-04394-8>.
13. Tejo AM, Hamasaki DT, Menezes LM, Ho Y-L. Severe dengue in the intensive care unit. *J Intensive Med* 2024;4:16–33. <https://doi.org/10.1016/j.jointm.2023.07.007>.
14. Wilson Salazar E. Dengue: hallazgos hematológicos y de imagen. *Rev Medica Sinerg* 2018;3:8–12. <https://doi.org/10.31434/rms.v3i12.160>.
15. Kularatne SA, Dalugama C. Dengue infection: Global importance, immunopathology and management. *Clin Med* 2022;22:9–13. <https://doi.org/10.7861/clinmed.2021-0791>.
16. Tejo AM, Hamasaki DT, Menezes LM, Ho Y-L. Severe dengue in the intensive care unit. *J Intensive Med* 2024;4:16–33. <https://doi.org/10.1016/j.jointm.2023.07.007>.
17. Rubio-Tapia, A., Hujuel, I. A., Smyrk, T. C., & Poterucha, J. J. (2017). Sífilis secundaria emergente que se presenta como hepatitis sífilítica. *Hepatology* (Baltimore, Maryland), 65(6), 2113–2115. <https://doi.org/10.1002/hep.28974>
18. Tolia, S., Kassem, H., & Capatina-Rata, A. (2017). El gran impostor: La transmisisión enmascara la coinfección de sífilis y el Virus de la Inmunodeficiencia Humana. *Informes de casos en medicina*, 2017, 1–5. <https://doi.org/10.1155/2017/2481961>.
19. Huang, J., Lin, S., Wan, B., & Zhu, Y. (2018). Una revisión sistemática de la literatura sobre la hepatitis sífilítica en adultos. *Revista de Hepatología Clínica y Traslacional*, 6(3), 1–4. <https://doi.org/10.14218/jcth.2018.00003>.
20. Huang, J., Lin, S., Wang, M., Wan, B., & Zhu, Y. (2019). Hepatitis sífilítica: reporte de un caso y revisión de la literatura. *BMC Gastroenterología*, 19(1). <https://doi.org/10.1186/s12876-019-1112-z>.
21. Lam J and Sze Bing Christopher Sim. Left hypochondrium pain in a dengue in a patient with hereditary spherocytosis, 2019. <https://api.semanticscholar.org/CorpusID:216616279>.
22. Tateno Y, Suzuki R, Kitamura Y. Previously undiagnosed hereditary spherocytosis in a patient with jaundice and pyelonephritis: a case report. *J Med Case Reports* 2016;10:337. <https://doi.org/10.1186/s13256-016-1144-8>.