



# HIPERCALCEMIA INDUCIDA POR INTOXICACIÓN CON VITAMINA D EN UNA PACIENTE GERIÁTRICA: REPORTE DE UN CASO

VITAMIN D INTOXICATION-INDUCED HYPERCALCEMIA IN A GERIATRIC PATIENT: A CASE REPORT

Sergio Armando Dextre-Vilchez <sup>1a</sup>, Brenda Caira-Chuquineyra <sup>2a</sup>, Sofia Raquel Dextre-Vilchez <sup>1b</sup>

## RESUMEN

**Introducción:** La hipercalcemia secundaria a la intoxicación por vitamina D es una condición poco frecuente, que resulta de una inadecuada prescripción. Se caracteriza por la sintomatología inespecífica, y puede producir manifestaciones graves a nivel neurológico, muscular, gastrointestinal, renal y cardiovascular. **Caso clínico:** Se describe el caso de una mujer de 86 años con antecedente de suplementación con vitamina D por tres meses, tras una artroplastia de cadera. La presentación inicial fue por síntomas gastrointestinales y trastorno del sensorio. A la evaluación, se encontró una hipercalcemia severa. Tras descartar las principales causas orgánicas, se sospecha de una intoxicación por vitamina D, que se confirmó tras el dosaje de 25 hidroxivitamina D. Se realizó la corrección de la hipercalcemia y la paciente tuvo una evolución clínica favorable. **Conclusión:** Es de importancia considerar la intoxicación por vitamina D como diagnóstico diferencial de la hipercalcemia en pacientes geriátricos y garantizar la vigilancia adecuada de la prescripción de suplementos vitamínicos.

**Palabras clave:** Hipercalcemia; Vitamina D; Suplementos dietéticos; Perú. (Fuente: DeCS- BIREME)

## ABSTRACT

**Introduction:** Hypercalcemia secondary to vitamin D intoxication is a rare condition resulting from inadequate prescription. It is characterized by nonspecific symptomatology and can produce severe neurological, muscular, gastrointestinal, renal, and cardiovascular manifestations. **Clinical case:** The case was described of an 86-year-old woman with a history of vitamin D supplementation for three months after hip arthroplasty. The initial presentation was gastrointestinal symptoms and sensorimotor disturbance. Hypercalcemia was found upon evaluation. After ruling out the main organic causes, vitamin D intoxication was suspected, which was confirmed after testing for 25-hydroxyvitamin D levels. Correction of hypercalcemia was performed, and the patient had a favorable clinical evolution. **Conclusion:** It is important to consider vitamin D intoxication as a differential diagnosis of hypercalcemia in geriatric patients and to ensure adequate monitoring of the prescription of vitamin supplements.

**Keywords:** Hypercalcemia, Vitamin D, Dietary supplements, Peru. (Source: MESH-NLM)

<sup>1</sup> Facultad de Medicina Humana, Universidad Peruana Los Andes. Huancayo, Perú.

<sup>2</sup> Facultad de Medicina, Universidad Nacional de San Agustín de Arequipa. Arequipa, Perú.

<sup>a</sup> Médico cirujano.

<sup>b</sup> Estudiante de Medicina.

Citar como: Dextre-Vilchez SA, Caira-Chuquineyra B, Dextre-Vilchez SR. Hipercalcemia inducida por intoxicación con vitamina D en una paciente geriátrica: Reporte de un caso. Rev Fac Med Hum. 2024;24(4):228-232. doi:10.25176/RFMH.v24i4.6556

Journal home page: <http://revistas.urp.edu.pe/index.php/RFMH>

Artículo publicado por la Revista de la Facultad de Medicina Humana de la Universidad Ricardo Palma. Es un artículo de acceso abierto, distribuido bajo los términos de la Licencia Creative Commons: Creative Commons Attribution 4.0 International, CC BY 4.0 (<https://creativecommons.org/licenses/by/4.0/>), que permite el uso no comercial, distribución y reproducción en cualquier medio, siempre que la obra original sea debidamente citada. Para uso comercial, por favor póngase en contacto con revista.medicina@urp.pe



## INTRODUCCIÓN

La hipercalcemia, definida como un nivel de calcio sérico por encima de 10.5 mg/dl o iónico sobre 5.6 mg/dl, es un trastorno metabólico poco frecuente y potencialmente grave. En la mayoría de casos, es causada por desórdenes paratiroideos y neoplasias<sup>(1)</sup>. La presentación clínica está en estrecha relación con los niveles de calcio en sangre, y puede cursar de manera asintomática o producir manifestaciones graves a nivel neurológico, muscular, gastrointestinal, renal y cardiovascular<sup>(2)</sup>.

Dentro de la homeostasis del calcio, la vitamina D desempeña un papel crucial<sup>(3)</sup>. No obstante, su administración excesiva y no supervisada puede desencadenar en complicaciones como la hipercalcemia, hipercalciuria, hiperfosfatemia, entre otras<sup>(4)</sup>. Aunque la hipercalcemia secundaria a vitamina D es poco frecuente, se ha reportado un aumento de su prevalencia, debido, probablemente, al incremento en el uso de suplementos tras el conocimiento de diversas enfermedades crónicas asociadas a la deficiencia de la vitamina D<sup>(5,6)</sup>. A continuación, se describe el caso de una mujer adulta mayor que presenta hipercalcemia con un cuadro clínico inicialmente inespecífico. En la que, tras descartar las causas orgánicas más comunes, se determinó una intoxicación por vitamina D, etiología de escasa presentación en nuestro medio. Este reporte destaca la importancia de la administración responsable de suplementos de vitamina D en la práctica médica cotidiana y la necesidad de una vigilancia clínica adecuada.

## CASO CLÍNICO

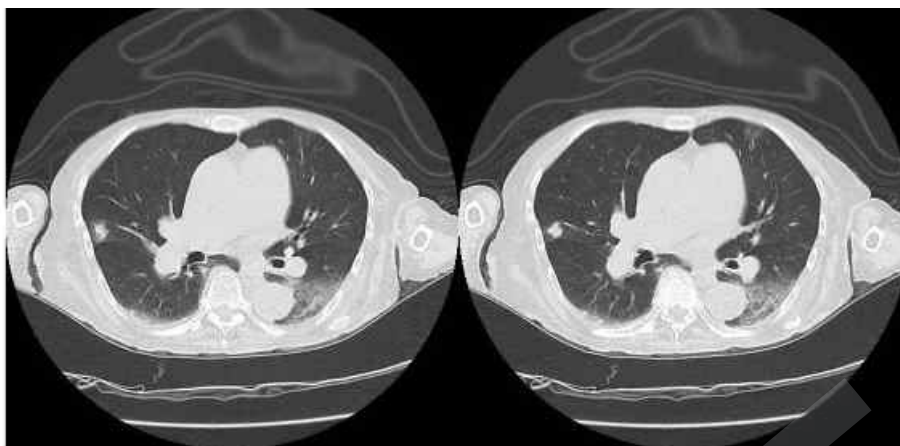
Mujer de 86 años, natural de Lima; un mes previo a su admisión por emergencias, experimentó una progresiva hiporexia. Dos días antes, presentó debilidad muscular, náuseas, vómitos, sialorrea y poliuria y, en el día previo a su admisión, se agregó confusión y discurso incoherente. La paciente no presentaba alergias medicamentosas conocidas y tenía un historial médico que incluía diabetes mellitus tipo 2, hipertensión arterial sistémica y osteoartritis. Entre su medicación habitual, se encontraba metformina, enalapril y diltiazem. Tres meses antes de su ingreso, se sometió a una artroplastia de cadera y, desde ese momento, se agregó a su medicación, suplementos de

vitamina D (colecalfiferol) a una dosis de 5000 UI cada ocho horas. A su ingreso por Emergencia, la paciente lucía pálida y adelgazada; se registró una temperatura de 37.2 °C, presión arterial de 170/110 mm Hg, frecuencia cardíaca de 90 latidos/min, frecuencia respiratoria de 25 respiraciones/min y una saturación de oxígeno del 93 % con aire ambiental. Durante la evaluación respiratoria, se auscultó crépitos basales en hemitórax derecho, mientras que el examen neurológico evidenció somnolencia, habla confusa y desorientación en espacio y tiempo. El resto del examen físico fue normal.

En la analítica sanguínea, se registraron valores de hemoglobina de 10.5 g/dl, leucocitos de 12 420/mm<sup>3</sup> con un 86.2 % (10 950) de neutrófilos y un 6.1 % (760) de linfocitos, junto con una proteína C reactiva de 7.03. En el análisis de gases arteriales, se observó un pH de 7.45, pCO<sub>2</sub> de 26.3 mm Hg y HCO<sub>3</sub> de 18.1 mEq/L (alcalosis metabólica compensada). En cuanto a los electrolitos, se identificaron valores de potasio 3.38 mEq/L, sodio 143 mEq/L, calcio iónico 7.27 mg/dl y cloro 115.7 mEq/L. La glicemia se situó en 247.3 mg/dL; la creatinina, en 0.83 mg/dl y el lactato, en 1.33 mmol/l. La radiografía de tórax no mostró alteraciones. Por tanto, se abordó el caso como el de una paciente con neumonía con probable insuficiencia respiratoria y trastorno del sensorio de origen metabólico. Se inició tratamiento con ceftriaxona a una dosis de 2 g cada 24 horas, hidratación endovenosa con solución salina isotónica (80 ml/h), furosemida 20 mg cada ocho horas, nifedipino 30 mg cada 24 horas e insulina regular en esquema móvil.

La paciente fue hospitalizada para el estudio de la hipercalcemia. Inicialmente, se sospechó de patología paratiroidea y se realizó una ecografía de tejidos blandos cervicales, en la que se encontró un quiste esponjiforme en el lóbulo tiroideo inferior de 4 mm. Además, se realizaron pruebas séricas de paratohormona y calcitonina; ambos dentro de los rangos normales, por lo que se descartó así esta causa. Posteriormente, surgió la sospecha de una etiología neoplásica, por lo que se solicitaron marcadores oncológicos que resultaron en valores normales y se solicitó una tomografía de cabeza, tórax, abdomen y pelvis, que reveló un incremento del intersticio en

ambos lóbulos inferiores, lesión noduliforme de 8 mm izquierdo (figura 1).  
subcisural en el lóbulo medio y derrame pleural laminar

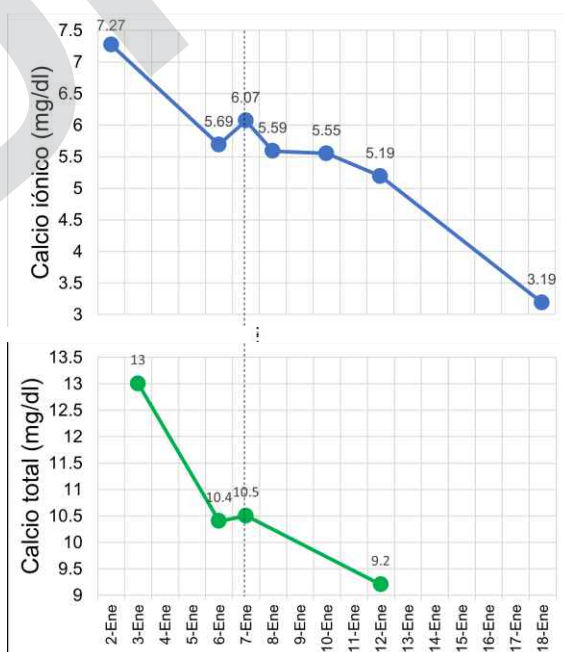


**Figura 1.** Cortes axiales de tomografía torácica en ventana pulmonar que muestra intersticio en ambos lóbulos inferiores, lesión noduliforme en lóbulo medio y derrame pleural laminar izquierdo. Fuente: propia.

CASO CLÍNICO

Al segundo día, se encontró un calcio iónico en 5.69 mg/dl y un potasio en 1.73 mEq/L, por lo que se suspendió la administración de furosemida y se inició el tratamiento con hidrocortisona a 100 mg cada 12 horas, junto con la corrección de potasio por vía endovenosa. Durante el tercer día, los niveles de calcio iónico aumentaron a 6.07 mg/dl. En paralelo, la paciente experimentó mayor deterioro cognitivo, desorientación en el tiempo y mostró conducta agresiva. Ante esta situación, se inició pamidronato en monodosis de 90 mg por vía endovenosa. Debido a que los exámenes auxiliares descartaron causas orgánicas

de hipercalcemia, se sospechó que la paciente desarrolló una intoxicación por vitamina D, por lo que, al quinto día de hospitalización, se solicitó el dosaje de la 25-hidroxitamina D, que reveló un valor izquierdo (figura 1) superior a 150 ng/ml, con lo cual se confirmó la intoxicación por vitamina D como la causa subyacente. Una semana después, se observó una normalización de los niveles de calcio (figura 2), y la paciente experimentó una evolución clínica favorable junto con una recuperación progresiva del estado de conciencia. En consecuencia, la paciente fue dada de alta al día 18 de su hospitalización.



**Figura 2.** Evolución de los niveles de calcio iónico y total.

Fuente: Elaboración propia.

## DISCUSIÓN

Se presenta el caso de una paciente adulta mayor con diagnóstico de hipercalcemia secundaria a una intoxicación por vitamina D. A nivel mundial, la prevalencia de la hipercalcemia oscila de 0.2 % a 4 %<sup>(3)</sup>. La hipercalcemia asociada al cáncer y al hiperparatiroidismo primario son las causas más frecuentes<sup>(1,3)</sup>. Sin embargo, existen otras causas poco comunes como la intoxicación por vitamina D, de la que se ha reportado un probable incremento de su prevalencia tras la mayor ingesta y prescripción de suplementos de vitamina D<sup>(3,6)</sup>.

Los protocolos son heterogéneos respecto a la dosis de administración de la vitamina D, variando en un rango de 800 a 2000 UI por día<sup>(7)</sup>. Asimismo, se desconoce la dosis máxima segura, algunos estudios describen cifras entre 4000 a 10 000 UI/día como dosis máxima segura<sup>(1,7)</sup>. Sin embargo, estudios recientes demostraron que el consumo de 2345 IU/día se asoció con un incremento de 50% de hipercalcemia, aproximadamente<sup>(1)</sup>. Se han reportado intoxicaciones con dosis de 15 000 hasta 100 000 IU/día<sup>(8,9)</sup>. Nuestra paciente recibió una dosis de 15 000 UI/día durante 3 meses, que resulta en una dosis acumulada de 1 350 000 UI. La intoxicación por vitamina D se presenta típicamente en población adulta mayor, debido a que la mayoría de protocolos sugieren su suplementación en esta población<sup>(10,11)</sup>. Nuestra paciente, adulta mayor, consumió vitamina D, según indicación médica posterior a someterse a una cirugía de cadera.

En cuanto al cuadro clínico y hallazgos, están estrechamente relacionados con la concentración sérica y la duración de la hipercalcemia<sup>(3,4)</sup>. Las manifestaciones clínicas incluyen neuropsiquiátricas: Confusión, estupor o coma; gastrointestinales: Dolor abdominal, vómitos, anorexia, estreñimiento, otros; cardiovasculares: Hipotensión, bradiarritmias, intervalo QT corto, entre otros y renales: Hipercalciuria, lesión renal aguda, deshidratación y nefrocalcinosis<sup>(1)</sup>. En el presente caso, la paciente presentó, en un inicio, hiporexia, que progresó a anorexia, debilidad muscular, poliuria, vómitos y confusión. No hubo progresión a lesión renal aguda y la creatinina se mantuvo dentro de rangos de la normalidad. No se presentaron otras manifestaciones de gravedad.

Tras descartar causas endocrinológicas y neoplásicas, el diagnóstico de hipercalcemia, por intoxicación de vitamina D, se determina mediante el dosaje sérico de la 25-hidroxivitamina D superiores a 100-150 ng/ml<sup>(1,12,13)</sup>. En nuestra paciente, el valor fue reportado como mayor de 150 ng/ml, por lo que la intoxicación por vitamina D se determinó como la causa subyacente de la hipercalcemia. El tratamiento de la hipercalcemia depende de la severidad, duración y sintomatología. Los pacientes con hipercalcemia asintomática, leve: Calcio total <12 mg/dl o iónico <8 mg/dl; moderada: Calcio total <14 mg/dl o iónico ≤10 mg/dl) y crónica no suelen requerir tratamiento inmediato<sup>(1)</sup>. Una hipercalcemia severa: Calcio total ≥14 mg/dl o iónico >10 mg/dl) repercute sobre las funciones cardiacas, del sistema nervioso central, renal y gastrointestinal, por lo que requiere un manejo inmediato<sup>(1,14)</sup>. Entre las estrategias de manejo, se encuentran la hidratación con solución isotónica (200-300 ml/h), así como el uso de fármacos como los diuréticos de asa, bifosfonatos, glucocorticoides y calcitonina; en último caso, se considera la diálisis<sup>(1,15)</sup>. Asimismo, el objetivo principal del tratamiento de la hipercalcemia dependiente de vitamina D es la suspensión de su ingesta.

Los niveles de calcio sérico e iónico, en la paciente, al momento del ingreso, fueron de 13.0 mg/dl y 7.27 mg/dl, respectivamente. De esta manera, fue catalogada como una hipercalcemia leve sintomática aguda. Se suspendió la administración de vitamina D al momento de su ingreso y se inició la corrección de la hipercalcemia mediante la infusión de solución salina acompañado de un diurético de asa. Pese a ello, los niveles de calcio se mantuvieron elevados, por lo que se administró hidrocortisona endovenosa a una dosis de 100 mg cada 12 horas. Ante el incremento del deterioro neurológico, se decidió la administración de pamidronato en monodosis de 90 mg. Pese a que, en diversos estudios, se ha demostrado la superioridad del ácido zolendronico frente al pamidronato, este último es de elección en casos de hipercalcemia causada por intoxicación por vitamina D<sup>(1)</sup>. El tiempo de inicio de acción de estos dos se establece entre 24-48 horas. En el caso de nuestra paciente, los niveles de calcio sérico e iónico comenzaron a disminuir a partir de las 24 horas de la administración.



La paciente, descrita en el presente caso, presentó alcalosis metabólica, hipernatremia, hipokalemia e hipercalcemia. Esta combinación podría atribuirse a una interacción compleja entre los efectos directos de la hipercalcemia, que incluye el incremento de la diuresis, la consecuente deshidratación y la activación del sistema renina-angiotensina-aldosterona (SRAA). La hipercalcemia induce poliuria al interferir con la capacidad de los túbulos renales para concentrar la orina, lo que lleva a una pérdida excesiva de agua y electrolitos, lo que resulta en deshidratación e hipernatremia. La deshidratación y la hipovolemia secundaria activan el SRAA, aumenta la secreción de aldosterona, lo que promueve la reabsorción de sodio en los túbulos renales y la excreción de potasio y protones; ello contribuye a la hipokalemia y a la alcalosis metabólica. Además, algunos estudios han mostrado que la hipercalcemia puede estimular directamente la liberación de aldosterona, lo que exacerba aún más los desequilibrios mencionados<sup>(16)</sup>.

En este caso, se muestra una etiología poco frecuente de hipercalcemia y se enfatiza la importancia de considerar la posibilidad de intoxicación por vitamina D en el diagnóstico diferencial de la hipercalcemia, así como la vigilancia de los niveles de vitamina D en pacientes bajo suplementación, especialmente en la población geriátrica. Es fundamental la comunicación clara entre el médico y el paciente respecto al perfil de seguridad y a los riesgos asociados con la administración excesiva para evitar complicaciones graves.

## CONCLUSIÓN

Es de importancia considerar la intoxicación por vitamina D como un diagnóstico diferencial de la hipercalcemia, para lograr un manejo oportuno y así evitar las complicaciones potencialmente graves. Se sugiere la evaluación de estrategias de monitorización de los niveles de vitamina D en pacientes geriátricos que reciben suplementos vitamínicos, lo que garantiza una dosis adecuada y previene la toxicidad.

**Contribuciones de autoría:** SADV participó en la conceptualización, investigación, metodología, recursos y redacción del borrador original. BCC participó en la conceptualización, investigación, metodología, recursos y redacción del borrador original. SRDV participó en la conceptualización, investigación, metodología, recursos y redacción del borrador original.

**Conflictos de intereses:** Los autores declaran no tener conflicto de interés.

**Recibido:** 08 de Junio, 2024

**Aprobado:** 17 de Julio, 2024

**Financiamiento:** Autofinanciado.

**Correspondencia:** Sergio Armando Dextre-Vilchez

**Dirección:** Av. Las Colinas 312, El Tambo, Huancayo-Perú.

**Teléfono:** (+51) 966865899

**Correo electrónico:** [dexvilser7@gmail.com](mailto:dexvilser7@gmail.com)

## REFERENCIAS

- Walker MD, Shane E. Hypercalcemia: A Review. *JAMA*. 2022;328(16):1624–36. <https://doi.org/10.1001/jama.2022.18331>
- Tonon CR, Silva TAAL, Pereira FWL, Queiroz DAR, Junior ELF, Martins D, et al. A Review of Current Clinical Concepts in the Pathophysiology, Etiology, Diagnosis, and Management of Hypercalcemia. *Med Sci Monit Int Med J Exp Clin Res*. 2022;28:e935821. <https://doi.org/10.12659/MSM.935821>
- Tebben PJ, Singh RJ, Kumar R. Vitamin D-Mediated Hypercalcemia: Mechanisms, Diagnosis, and Treatment. *Endocr Rev*. 2016;37(5):521–47. <https://doi.org/10.1210/er.2016-1070>
- Lecoq A-L, Livrozet M, Blanchard A, Kamenický P. Drug-Related Hypercalcemia. *Endocrinol Metab Clin North Am*. 2021;50(4):743–52. <https://doi.org/10.1016/j.ycl.2021.08.001>
- Holick MF, Binkley NC, Bischoff-Ferrari HA, Gordon CM, Hanley DA, Heaney RP, et al. Evaluation, treatment, and prevention of vitamin D deficiency: an Endocrine Society clinical practice guideline. *J Clin Endocrinol Metab*. 2011;96(2):1911–30. <https://doi.org/10.1210/jc.2011-0385>
- Motlaghzadeh Y, Bilezikian JP, Sellmeyer DE. Rare Causes of Hypercalcemia: 2021 Update. *J Clin Endocrinol Metab*. 2021;106(11):3113–28. <https://doi.org/10.1210/clinem/dgab504>
- De Vincentis S, Russo A, Milazzo M, Lonardo A, De Santis MC, Rochira V, et al. How Much Vitamin D is Too Much? A Case Report and Review of the Literature. *Endocr Metab Immune Disord Drug Targets*. 2020;21(9):1653–9. <https://doi.org/10.2174/187153032066201007152230>
- Alkundi A, Momoh R, Musa A, Nwafor N. Vitamin D intoxication and severe hypercalcaemia complicating nutritional supplements misuse. *BMJ Case Rep CP*. 2022;15(7):e250553. <https://doi.org/10.1136/bcr-2022-250553>
- Araki T, Holick MF, Alfonso BD, Charlap E, Romero CM, Rizk D, et al. Vitamin D intoxication with severe hypercalcemia due to manufacturing and labeling errors of two dietary supplements made in the United States. *J Clin Endocrinol Metab*. 2011;96(12):3603–8. <https://doi.org/10.1210/jc.2011-1443>
- Giustina A, Bouillon R, Dawson-Hughes B, Ebeling PR, Lazaretti-Castro M, Lips P, et al. Vitamin D in the older population: a consensus statement. *Endocrine*. 2023;79(1):31–44. <https://doi.org/10.1007/s12020-022-03208-3>
- Rizzoli R. Vitamin D supplementation: upper limit for safety revisited? *Aging Clin Exp Res*. 2021;33(1):19–24. <https://doi.org/10.1007/s40520-020-01678-x>
- Goltzman D. Nonparathyroid Hypercalcemia. *Front Horm Res*. 2019;51:77–90. <https://doi.org/10.1159/000491040>
- Guise TA, Wysolmerski JJ. Cancer-Associated Hypercalcemia. *N Engl J Med*. 2022;386(15):1443–51. <https://doi.org/10.1056/NEJMcp2113128>
- Chakhtoura M, El-Haji Fuleihan G. Treatment of Hypercalcemia of Malignancy. *Endocrinol Metab Clin North Am*. 2021;50(4):781–92. <https://doi.org/10.1016/j.ycl.2021.08.002>
- Almuradova E, Cicin I. Cancer-related hypercalcemia and potential treatments. *Front Endocrinol*. 2023;14:1039490. <https://doi.org/10.3389/fendo.2023.1039490>
- Navarro JM, Medina Zahonero L, Procaccini FL, Barba Teba R, Rubio Menéndez V, Valle Álvarez E, et al. Hiperaldosteronismo e hiperparatiroidismo. Una amistad inquietante. *Nefrología*. 2024. <https://doi.org/10.1016/j.nefro.2023.12.005>