



# PNET PERIFÉRICO DE REGIÓN INGUINAL CON RESPUESTA FAVORABLE A QT- TALIDOMIDA NEOADYUVANTE

PERIPHERAL PNET OF THE INGUINAL REGION WITH FAVORABLE RESPONSE TO QT-THALIDOMIDE NEOADJUVANT

Rolig Aliaga-Chávez <sup>1,a</sup>, Litze Dayne Torvisco-Inca <sup>2,b</sup>

## RESUMEN

**Introducción:** Los PNET son neoplasias derivadas de la cresta neural. Se clasifican en: 1) PNET central, 2) neuroblastoma y 3) PNET periférico. El objetivo es reportar el caso de una paciente de 32 años con una tumoración inguinal con perfil inmunohistoquímico compatible para PNET tratada con quimioterapia y talidomida de inducción. **Caso clínico:** Paciente mujer de 32 años que presentó una tumoración en la región inguinal; la biopsia indicó: neoplasia de células redondas de núcleos pequeños, hiper cromáticos y monomorfos; el perfil inmunohistoquímico fue sinaptofisina positivo, neurofilamento positivo, SOX-11 positivo y Ki-67: 70 %. Se inició quimioterapia de inducción con carboplatino- etopósido y talidomida y se logró reducir en un 60 % el tamaño tumoral. Se continuó con una compartimentectomía con linfadenectomía regional y, posteriormente, radioterapia adyuvante y quimioterapia de mantenimiento. **Conclusiones:** En esta paciente, el tratamiento multidisciplinario para el pPNET se benefició del uso de quimioterapia y talidomida en la fase de inducción.

**Palabras clave:** Ingle; Tumores neuroectodérmicos periféricos primitivos; Quimioterapia de inducción; Talidomida. (Fuente: DeCS- BIREME)

## ABSTRACT

**Introduction:** PNETs are neoplasms derived from the neural crest. They are classified into: 1) central PNET, 2) neuroblastoma and 3) peripheral PNET. The objective is to report the case of a 32-year-old female patient with an inguinal tumor with immunohistochemical profile compatible for PNET treated with chemotherapy and induction thalidomide. **Clinical case:** 32-year-old female patient presented with a tumor in the inguinal region, the biopsy indicated: round cell neoplasm with small nuclei, hyperchromatic and monomorphous; the immunohistochemical profile was synaptophysin positive, neurofilament positive, SOX-11 positive and Ki-67: 70%, induction chemotherapy was started with carboplatin- etoposide and thalidomide achieving a 60% reduction in tumor size, followed by compartmentectomy with regional lymphadenectomy and later adjuvant radiotherapy and maintenance chemotherapy. **Conclusions:** In this patient, multidisciplinary treatment for pPNET benefited from the use of chemotherapy and thalidomide in the induction phase.

**Keywords:** Groin; Neuroectodermal tumors; Primitive; Peripheral; Induction chemotherapy; Thalidomide. (Source: MESH-NLM)

<sup>1</sup> Servicio de Oncología Médica, Hospital Nacional Arzobispo Loayza. Lima, Perú.

<sup>2</sup> Facultad de Medicina Humana, Universidad Ricardo Palma. Lima, Perú.

<sup>a</sup> Oncólogo médico.

<sup>b</sup> Estudiante de Medicina Humana de sexto año.

Citar como: Aliaga-Chávez R, Torvisco-Inca LD. PNET periférico de región inguinal con respuesta favorable a Qt- Talidomida neoadyuvante. Rev Fac Med Hum. 2024;24(4):202-206. doi 10.25176/RFMH.v24i4.6611

Journal home page: <http://revistas.urp.edu.pe/index.php/RFMH>

Artículo publicado por la Revista de la Facultad de Medicina Humana de la Universidad Ricardo Palma. Es un artículo de acceso abierto, distribuido bajo los términos de la Licencia Creative Commons: Creative Commons Attribution 4.0 International, CC BY 4.0 (<https://creativecommons.org/licenses/by/4.0/>), que permite el uso no comercial, distribución y reproducción en cualquier medio, siempre que la obra original sea debidamente citada. Para uso comercial, por favor póngase en contacto con revista.medicina@urp.pe



## INTRODUCCIÓN

Los tumores neuroectodérmicos primitivos (PNET, primitive neuroepithelial or neuroectodermal tumor) son una familia de neoplasias malignas de células redondas y pequeñas, que derivan de la cresta neural. Se pueden clasificar de acuerdo al tejido de origen en tres grupos: 1) PNET central (cPNET), originado en el sistema nervioso central como el meduloblastoma, 2) neuroblastoma, con origen en los ganglios del sistema autónomo y 3) PNET periférico (pPNET), que se origina en los nervios periféricos, por lo que se manifiesta en tejidos blandos<sup>(1,2)</sup>. Además dentro los PNET periféricos, también, se incluyen: el Sarcoma de Ewing (SE), neuroepitelioma periférico del hueso y tejidos blandos, tumor de Askin (neuroepitelioma periférico que se localiza en la región torácica y pulmonar), tumor neuroectodérmico melanótico (o melanoma maligno), ectomesenquimoma y meduloepitelioma periférico<sup>(2)</sup>.

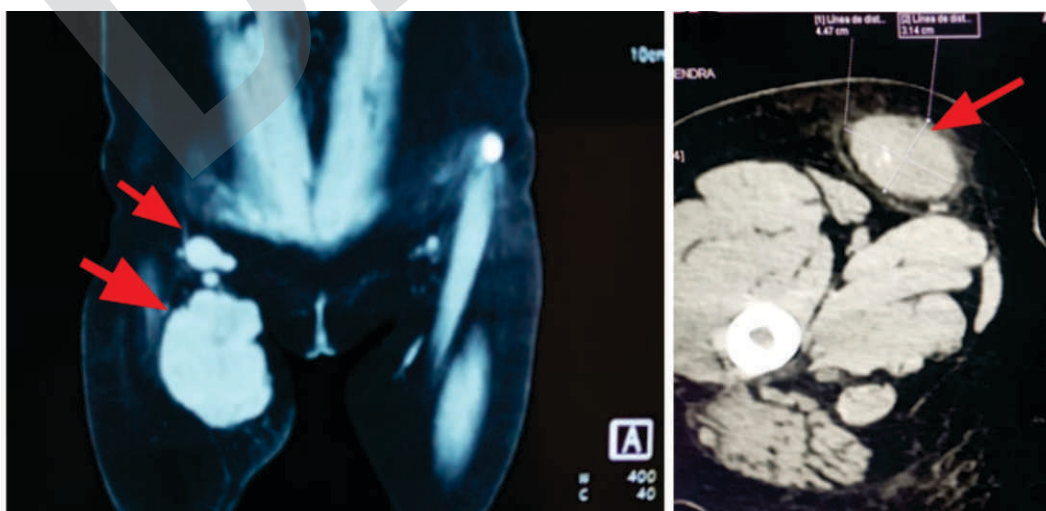El tercer grupo, formado por los Ppnet, es más frecuente en adolescentes y adultos jóvenes, con un ligero predominio en el sexo masculino y representa el 4 % de las neoplasias malignas en la infancia y la adolescencia<sup>(3)</sup>. La incidencia real de pPNET es difícil de estimar, debido a su rareza, aunque se plantea 2,9 por millón de habitantes por año<sup>(4)</sup>. Según la Organización Mundial de la Salud, la familia de tumores del SE está formada por: los pPNET, el SE clásico y el SE extraesquelético; estos tumores presentan anomalías cromosómicas específicas, principalmente la translocación<sup>(11,22)</sup>

(q24,12)<sup>(5)</sup>. El SE y el pPNET representan un espectro de diferenciación neuroectodérmica, que va desde el menos diferenciado (SE) hasta el que tiene mayor diferenciación neural (pPNET)<sup>(6)</sup>; cabe mencionar que la OMS en la clasificación de tumores de 2013 eliminó al PNET como sinónimo de SE<sup>(7)</sup>. El objetivo es reportar el caso de una paciente de 32 años con una tumoración inguinal con perfil inmunohistoquímico compatible para PNET, tratada con quimioterapia y talidomida de inducción.

## CASO CLÍNICO

Paciente mujer de 32 años, nacida y procedente de Lima (capital del Perú), con antecedente familiar de madre fallecida por neoplasia de vías biliares, antecedente personal de pancreatitis, en 2022, y colecistectomía laparoscópica, en 2023. Tiempo de enfermedad de un mes, forma de inicio brusco y curso progresivo caracterizado por crecimiento de masa en cara interna de muslo derecho, de consistencia pétreo, que limita la flexión del muslo por dolor.

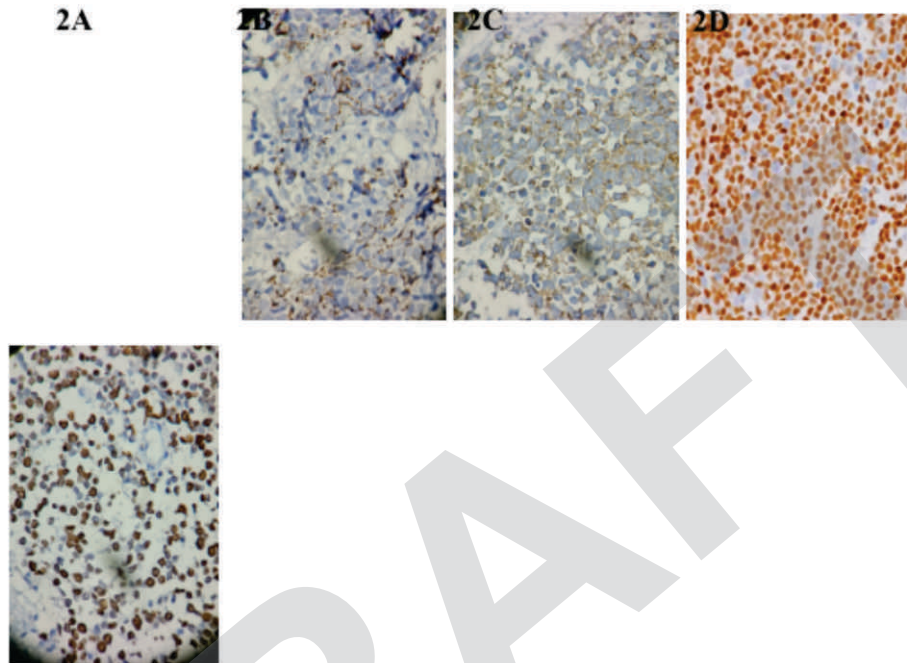
Los resultados de los exámenes de imagen mostraron: lesión neoformativa con captación heterogénea de la sustancia de contraste (mide aprox 9 cm x 5 cm), aumento de la densidad de la grasa, adenopatías inguinales profundas, sin compromiso vascular, ni muscular, ni óseo (figura 1A).



**Figura 1. 1A:** Resonancia magnética: Se observa imagen expansiva amplia con aproximadamente 9 x 5 cm en ingle derecha con ganglios; **1B:** Tomografía espiral multicorte, postratamiento de quimioterapia de inducción donde tumoración que se reduce a 4 x 3 cm aproximadamente

Se tomó biopsia trucut de la lesión tumoral, en donde el estudio histopatológico, con coloración de hematoxilina eosina, mostró neoplasia de células redondas de núcleos pequeños, hiper cromáticos y monomorfos con alto índice mitótico y focos de necrosis. El estudio inmunohistoquímico reveló los siguientes hallazgos: Panqueratina negativo, desmina

negativa, CD45 negativo, CD99 negativo, S100 negativo, cromogranina negativo, Fili-1 negativo, ALK-1 negativo, PGAF negativo, TDT negativo, sinaptofisina positivo, neurofilamento positivo en algunas células neoplásicas, Ki-67: 70% y SOX-11 positivo (figura 2). Conclusión: Tumor neuroectodérmico primitivo periférico.



**Figura 2.** **2A:** Neuofilamento positivo en algunas células; **2B:** Sinaptofisina positivo; **2C:** SOX-11 positivo; **2D:** Ki67 70%. Paciente de 32 años con diagnóstico de Tumor neuroectodérmico primitivo periférico.

Se indicó iniciar quimioterapia de inducción con cuatro cursos bajo régimen carboplatino- etopósido con un intervalo de 21 días cada sesión. Aparte, se usó por 80 días talidomida 100 mg una vez al día y se añadió ácido acetilsalicílico 100 mg una vez al día para evitar el tromboembolismo venoso, que es una reacción adversa a la talidomida.

Luego de cuatro sesiones de tratamiento de QT de inducción (carboplatino-etoposido -talidomida), la masa tumoral redujo su tamaño un 60%, como puede observarse en el control tomográfico donde la medida es 4 x 3 cm (figura 1B) y se procede con la resección quirúrgica: Se realiza una compartimentectomía de la región anterior del muslo con amplia resección de región inguinal, que incluye ganglios regionales. Al examen macroscópico, la primera pieza quirúrgica

mide 12 x 7.5 x 4.5 cm, de color pardo amarillento, aspecto adiposo y consistencia blanda; a los cortes seriados, destacó una lesión de aspecto carnososo, color salmón y áreas solidas amarillentas y blanquecinas, que midió 3.5 x 2.5 x 1 cm, con bordes libres de neoplasia y de los nueve ganglios examinados, siete tuvieron compromiso con neoplasia. Posteriormente, la paciente recibió tratamiento de radioterapia adyuvante con fotones 6 Mv en técnica 3D en muslo 1/3 proximal derecho, dosis 46Gy en 23 sesiones + Boost en lecho quirúrgico 20 Gy. Actualmente, completará tratamiento con quimioterapia de mantenimiento.

## DISCUSIÓN

La relevancia de este caso radica en la presentación infrecuente de los pPNET en la región inguinal, así como en el enfoque multidisciplinario de su tratamiento, que,

en la fase de inducción, incluyó quimioterapia y talidomida. Los pPNET son tumores extra cerebrales que pueden desarrollarse en cualquier parte ósea y de tejidos blandos; en la última revisión, la ubicación más frecuente fue la abdominopélvica (46%); le sigue la toracopulmonar (28%), las extremidades (10%), paravertebral (7.9%) y cabeza y cuello (7.9%)<sup>(8)</sup>.

Para su diagnóstico, se requiere la expresión positiva de al menos dos marcadores neuronales y/o rosetas de Homer-Wright<sup>(9)</sup>; los PNET suelen ser positivos en la inmunohistoquímica para los antígenos CD99, 12E7, E2, 013 y HBA71, que son todos productos del gen MIC 2; además de sinaptofisina, NSE, PGP9.5, vimentina, S100 y neurofilamento, que indican diferenciación neuroectodérmica, y respalda el diagnóstico de pPNET<sup>(10)</sup>. También, sería importante solicitar un cariotipo, debido a que la mutación más frecuente asociado a SE-PNET es la t(11;22) con algunas variantes conocidas t(21;22), t(7;22) y t(1;16)<sup>(11)</sup>. En el perfil Inmunohistoquímico, entre el 90 % y 100 % de los pacientes con pPNET, son positivos para CD99, que es un marcador específico<sup>(8)</sup>.

En la última revisión, la mediana de edad al diagnóstico fue 25 años (5 a 73 años), el tamaño medio del tumor al diagnóstico de 12,6 cm (1-30 cm), con metástasis ganglionar en 19 % de pacientes y metástasis a distancia en el 18 %; los tejidos óseos y pulmonares fueron los sitios más comunes de metástasis<sup>(8)</sup>. El tratamiento de estos tumores es multidisciplinario, que incluye: cirugía ablativa, quimioterapia y radioterapia adyuvante; la escisión quirúrgica completa es la piedra angular del tratamiento, aunque, la opción de quimioterapia de inducción y el tratamiento quirúrgico pospuesto continúa abierta. Zimmermann et al. apoyan la necesidad de quimioterapia neoadyuvante, así como de quimioterapia y radioterapia adyuvantes obligatorias, debido al alto porcentaje de pacientes con recurrencia local y metástasis a distancia posoperatorias<sup>(12)</sup>.

La talidomida es un fármaco sedante oral que fue retirado del mercado en los sesenta por sus efectos teratogénicos. No obstante, posee propiedades inmunomoduladoras, por lo que actualmente se encuentra en uso activo o en ensayos clínicos para más

de 40 enfermedades distintas<sup>(13)</sup>. En el campo de la oncología, la talidomida ha demostrado efectos importantes: Efecto antitumoral al inducir la degradación del TNF- $\alpha$ , efecto antiangiogénico al inhibir la angiogénesis tumoral, dado que bloquea la expresión del factor de crecimiento endotelial vascular (VEGF), que es un potente factor angiogénico secretado por las células cancerosas en respuesta a la hipoxia, así como actividad antiproliferativa y proapoptótica en las células tumorales<sup>(13-15)</sup>.

Con respecto a su uso en los pPNET, la investigación aún es escasa. En lo reportado, está el caso de un joven con pPNET pulmonar que no respondió a la quimioterapia VAC-IE (vincristina intensiva + ifosfamida + etopósido + ciclofosfamida + doxorubicina), ni a la combinación de gemcitabina + cisplatino de segunda línea, finalmente, se administraron tres ciclos de temozolomida + irinotecan más talidomida, con lo que se logró alivio de sus síntomas<sup>(16)</sup>. Durante el seguimiento, se le administró dosis de 200 mg/día, durante 21 días, de talidomida, por lo que el paciente se mantuvo en buenas condiciones<sup>(16)</sup>. En la tomografía inicial, la lesión medía 88 mm x 82 mm, mientras que, en la tomografía de control, se observó una reducción drástica de la masa; se concluyó que la talidomida puede ser una opción en la terapia de mantenimiento de pPNET.<sup>(16)</sup> Pramanik et al. concluyeron que los pacientes con PNET no salían beneficiados con el uso de quimioterapia metronómica que incluía celecoxib y talidomida diarios con períodos alternos de etopósido y ciclofosfamida, en pacientes pediátricos con tumores malignos sólidos primarios extracraneales no hematopoyéticos, que progresan después de al menos dos líneas de quimioterapia<sup>(17)</sup>.

Hasta el momento, esos son los únicos estudios que observaron el uso de talidomida en pPNET, aunque se ha estudiado más ampliamente el neuroblastoma. En el caso de nuestra paciente, se encontró la lesión en el área inguinal con dimensiones de 3.5 x 2.5 x 1 cm y afectación ganglionar. Los estudios de imágenes no mostraron metástasis a distancia y el perfil inmunohistoquímico resultó negativo para CD99, pero positivo para sinaptofisina y neurofilamento que lo define como PNET de localización inguinal, que respondió satisfactoriamente al tratamiento de quimioterapia de inducción con carboplatino-etopósido y talidomida +





cirugía + radioterapia adyuvante y quimioterapia de mantenimiento.

## CONCLUSIÓN

En esta paciente, el tratamiento multidisciplinario para el pPNET se benefició del uso de quimioterapia y

talidomida en la fase de inducción, lo que permitió la reducción tumoral en un 60 %, continuando con una compartimentectomía con linfadenectomía regional, radioterapia adyuvante y quimioterapia de mantenimiento.

**Contribuciones de autoría:** RAC y LDTI han participado en la recolección de resultados, redacción del artículo, revisión crítica del artículo y aprobación de la versión final. Además, RAC participo en la concepción, diseño del artículo y análisis e interpretación de los datos.

**Conflictos de intereses:** Los autores declaran no tener conflicto de interés.

**Recibido:** 27 de Junio, 2024

**Aprobado:** 19 de Setiembre, 2024

**Financiamiento:** Autofinanciado.

**Correspondencia:** Litze Dayne Torvisco Inca.

**Dirección:** Av. Benavides 5440, Santiago de Surco – Facultad de Medicina Humana de la Universidad Ricardo Palma.

**Teléfono:** (+51) 916422818

**Correo electrónico:** [201811889@urp.edu.pe](mailto:201811889@urp.edu.pe)

## REFERENCIAS

- Ropper AH, Samuels MA, Klein JP, Prasad S. Neoplasias intracraneales y trastornos paraneoplásicos. En: Adams y Victor Principios de Neurología, 12e [Internet]. New York, NY: McGraw-Hill Education; 2023 [citado 17 de marzo de 2024]. Disponible en: [accessmedicina.mhmedical.com/content.aspx?aid=1206367491](https://accessmedicina.mhmedical.com/content.aspx?aid=1206367491)
- Sánchez Acedo C, Muñoz Guerra MF, Naval Gías L, Martos PL, Adrados M. Tumores neuroectodérmicos primitivos periféricos de localización en el área orocervical: presentación de dos casos clínicos. Rev Esp Cir Oral Maxilofac. marzo de 2010;32(1):25-30.
- Coffin CM, Dehner LP. Peripheral neurogenic tumors of the soft tissues in children and adolescents: a clinicopathologic study of 139 cases. Pediatr Pathol. 1989;9(4):387-407.
- Ghosh A, Saha S, Pal S, Saha PV, Chattopadhyay S. Peripheral primitive neuroectodermal tumor of head-neck region: our experience. Indian J Otolaryngol Head Neck Surg Off Publ Assoc Otolaryngol India. septiembre de 2009;61(3):235-9.
- Ambros IM, Ambros PF, Strehl S, Kovar H, Gadner H, Salzer-Kuntschik M. MIC2 is a specific marker for Ewing's sarcoma and peripheral primitive neuroectodermal tumors. Evidence for a common histogenesis of Ewing's sarcoma and peripheral primitive neuroectodermal tumors from MIC2 expression and specific chromosome aberration. Cancer. 1 de abril de 1991;67(7):1886-93.
- Fletcher CDM. Diagnostic Histopathology of Tumors: 2-Volume Set with CD-ROMs. Elsevier Health Sciences; 2007. 1931 p.
- Doyle LA. Sarcoma classification: An update based on the 2013 World Health Organization Classification of Tumors of Soft Tissue and Bone. Cancer. 2014;120(12):1763-74.
- Gao L, Zhu Y, Shi X, Gao Z, Chen X. Peripheral primitive neuroectodermal tumors: A retrospective analysis of 89 cases and literature review. Oncol Lett. diciembre de 2019;18(6):6885-90.
- Schmidt D, Herrmann C, Jürgens H, Harms D. Malignant peripheral neuroectodermal tumor and its necessary distinction from Ewing's sarcoma. A report from the Kiel Pediatric Tumor Registry. Cancer. 15 de noviembre de 1991;68(10):2251-9.
- mors: A Randomized Clinical Trial. JAMA Oncol. 1 de septiembre de 2017;3(9):1222-7.
- Kim KJ, Jang BW, Lee SK, Kim BK, Nam SL. A case of peripheral primitive neuroectodermal tumor of the ovary. Int J Gynecol Cancer Off J Int Gynecol Cancer Soc. 2004;14(2):370-2.
- Paz-Gómez FJ. Tumor de células pequeñas redondas y azules: abordaje diagnóstico. 2004;11.
- Zimmermann T, Blütters-Sawatzki R, Flechsenhar K, Padberg WM. Peripheral Primitive Neuroectodermal Tumor: Challenge for Multimodal Treatment. World J Surg. 2001;25(11):1367-72.
- Lake DF, Briggs AD. Inmunofarmacología. En: Vanderah TW, editor. Katzung Farmacología básica y clínica, 16e [Internet]. New York, NY: McGraw Hill Education; 2024 [citado 11 de septiembre de 2024]. Disponible en: [accessmedicina.mhmedical.com/content.aspx?aid=1209515145](https://accessmedicina.mhmedical.com/content.aspx?aid=1209515145)
- Stirling D. Thalidomide: a novel template for anticancer drugs. Semin Oncol. diciembre de 2001;28(6):602-6.
- Majumder S, Sreedhara SRC, Banerjee S, Chatterjee S. TNF  $\alpha$  signaling beholds thalidomide saga: a review of mechanistic role of TNF- $\alpha$  signaling under thalidomide. Curr Top Med Chem. 2012;12(13):1456-67.
- Li Q, Liu Y, Yu Y. Antiangiogenic therapy for primitive neuroectodermal tumor with thalidomide. Medicine (Baltimore). 22 de diciembre de 2017;96(51):e9272.
- Pramanik R, Agarwala S, Gupta YK, Thulkar S, Vishnubhatla S, Batra A, et al. Metronomic Chemotherapy vs Best Supportive Care in Progressive Pediatric Solid Malignant Tu