

# USO INMEDIATO DEL PLASMA RICO EN PLAQUETAS POST LASER CO<sub>2</sub> FRACCIONADO EN FOTOTIPO DE PIEL ALTO

IMMEDIATE RANDOMIZED USE OF PLATELET-RICH PLASMA AFTER FRACTIONATED CO<sub>2</sub> LASER IN HIGH SKIN PHOTO TYPE

Edmundo Saco-Mera<sup>1,c</sup>, Iván Hernández-Patiño<sup>2,3,a,b</sup>

## RESUMEN

**Introducción:** El tratamiento con láser de Dióxido de Carbono (CO<sub>2</sub>) fraccionado en fototipos altos de piel, puede traer como consecuencia trastornos de pigmentación, eritema persistente, edema, aparición de brote de acné, entre otras. Debido a ello, se hace necesario aplicar técnicas complementarias que minimicen estos efectos adversos. **Objetivo:** Identificar la seguridad, eficacia y efectos sinérgicos satisfactorios de la aplicación de plasma rico en plaquetas (PRP) después de la aplicación de láser de CO<sub>2</sub> fraccionado en la cara con fototipos altos, para disminuir los efectos adversos. **Métodos:** Estudio clínico experimental - ensayo clínico abierto - randomizado con un universo de 32 hemifaros con fototipos IV y V de Fitzpatrick. Se utilizó un láser de CO<sub>2</sub> (CO<sub>2</sub>RE-Syneron Candela) fraccionado e inmediatamente se incluyó PRP autólogo randomizado en las hemifaros de casos. En los controles, betametasona y vaselina. Se compararon los resultados fotográficos mostrándolos a 3 médicos expertos sin información previa para que determinen en una escala sencilla los hallazgos a corto, mediano y largo plazo. Este se realizó en la clínica de la piel entre Julio del 2017 y Septiembre del 2018 en Lima - Perú. **Resultados:** A corto plazo se observó resultados satisfactorios en las hemifaros tratadas con PRP. Hubo una disminución en la presencia de hiperpigmentación pos inflamatoria, Eritema, edema y aparición de acné, así como un aumento en el efecto de tensado facial, atenuación de surcos nasogenianos y líneas de expresión en las hemifaros tratadas con PRP. Sin embargo a largo plazo, estas últimas mejoras no son significativas en relación a la otra hemifara control. **Discusión:** El láser de CO<sub>2</sub> fraccionado genera cambios histopatológicos similares a las heridas, por lo que el PRP absorbido a nivel transepidermico acelera la curación y reduce la posibilidad de aparición de efectos secundarios. Se aprecian resultados importantes en la prevención de discromías en estos fototipos. La terapia láser combinada con PRP se asocia con una mayor satisfacción frente a la monoterapia con láser. Los resultados esperados, se encuentran en etapas tempranas de recuperación, mientras que a largo plazo, no hay diferencias significativas entre ambas hemifaros. **Conclusión:** Estos resultados, en nuestra población de fototipo alto, sugieren que el uso inmediato del PRP post laser Co<sub>2</sub> fraccionado, es un método eficaz para mejorar la rehabilitación y cicatrización, reduciendo el tiempo de inactividad del paciente y disminuyendo los riesgos de efectos adversos - secundarios, debiéndose considerar como una alternativa terapéutica eficaz como tratamiento post laser. La serie pequeña de casos presentada, deja abierta la puerta a trabajos con mayor población y sería de mucha utilidad poder contrastar los resultados obtenidos con los de futuros autores.

**Palabras clave:** Láser CO<sub>2</sub> fraccionado; Plasma rico en plaquetas; PRP; Complicaciones; Efectos secundarios; Fototipos altos. (fuente: DeCS BIREME)

## ABSTRACT

**Introduction:** The treatment with carbon dioxide (CO<sub>2</sub>) laser fractionated in high skin phototypes, can result in pigmentation disorders, persistent erythema, edema, appearance of acne outbreak, among others. Due to this, it is necessary to apply complementary techniques that minimize these adverse effects. **Objective:** To identify the safety, efficacy and satisfactory synergistic effects after the application of platelet-rich plasma (PRP) after application of fractionated CO<sub>2</sub> laser in the face with high phototypes, in order to diminish the adverse effects. **Methods:** Clinical experimental study - open clinical trial - randomized with a universe of 32 hemifields with phototypes IV and V of Fitzpatrick. A fractionated CO<sub>2</sub> (CO<sub>2</sub>RE-Syneron Candela) laser was used and immediately autologous PRP was applied in the case hemifields. In controls, betamethasone and petrolatum. The photographic results were compared by showing them to 3 expert doctors without previous information so that they could determine the short, medium and long term findings in a simple scale. This was done at the skin clinic between July 2017 and September 2018 in Lima - Peru. **Results:** In the short term, satisfactory results were observed in the hemifields treated with PRP. There was a decrease in the presence of post-inflammatory hyperpigmentation, erythema, edema and the appearance of acne, as well as an increase in the effect of facial tightening, attenuation of naso-genital grooves and expression lines in the hemifields treated with PRP. However, in the long term, these last improvements are not significant in relation to the other control midfaces. **Discussion:** The fractionated CO<sub>2</sub> laser generates histopathological changes similar to the wounds, so that the PRP absorbed at transepidermic level accelerates healing and reduces the possibility of side effects. Important results are seen in the prevention of dyschromias in these phototypes. Laser therapy combined with PRP is associated with greater satisfaction with laser monotherapy. The expected results are in early stages of recovery, while in the long term, there are no significant differences between the two midfaces. **Conclusion:** These results, in our population of high phototype, suggest that the immediate use of PRP post laser fractionated Co<sub>2</sub>, is an effective method to improve rehabilitation and healing, reducing the patient's downtime and decreasing the risks of adverse effects - secondary, It should be considered as an effective therapeutic alternative as post laser treatment. The small series of cases presented, leaves open the door to work with greater population and it would be very useful to be able to contrast the results obtained with those of future authors.

**Key words:** Fractionated CO<sub>2</sub> laser; Platelet rich plasma; Complications; Side effects; High phototypes. (source: MeSH NLM)

<sup>1</sup> Clínica de la piel, Lima-Perú.

<sup>2</sup> Instituto Peruano de Ingeniería Celular y Manufactura Tisular - INGECEL, Lima-Perú.

<sup>3</sup> Instituto de Investigación en Ciencias Biomédicas - INICIB - URP, Lima-Perú.

<sup>a</sup> Director Médico.

<sup>b</sup> Cirujano Plástico.

<sup>c</sup> Médico cirujano.

**Citar como:** Edmundo Saco-Mera, Iván Hernández-Patiño. Uso inmediato del plasma rico en plaquetas post laser co<sub>2</sub> fraccionado en fototipo de piel alto. Rev. Fac. Med. Hum. Julio 2019; 19(3):60-68. DOI 10.25176/RFMH.v19i3.2160

Journal home page: <http://revistas.urp.edu.pe/index.php/RFMH>

Artículo publicado por la Revista de la Facultad de Medicina Humana de la Universidad Ricardo Palma. Es un artículo de acceso abierto, distribuido bajo los términos de la Licencia Creative Commons: Creative Commons Attribution 4.0 International, CC BY 4.0 (<https://creativecommons.org/licenses/by/4.0/>), que permite el uso no comercial, distribución y reproducción en cualquier medio, siempre que la obra original sea debidamente citada. Para uso comercial, por favor póngase en contacto con [revista.medicina@urp.pe](mailto:revista.medicina@urp.pe)

## INTRODUCCIÓN

El envejecimiento de la piel es un proceso biológico complejo que se caracteriza por la aparición de: ritidosis, atrofia, engrosamiento, pigmentación, manchas y laxitud. Todo ello causado por factores intrínsecos y extrínsecos, entre ellos la herencia genética, el foto envejecimiento adquirido por la exposición solar o patologías adquiridas como las secuelas de acné<sup>1</sup>.

El rejuvenecimiento facial no quirúrgico, corresponde a uno de los tratamientos más solicitados para mejorar estas imperfecciones<sup>2</sup>. Existen diversas técnicas para tratar el rejuvenecimiento facial (Tabla 1), entre

ellas tenemos las lumínicas y más específicamente los sistemas de láser ablativos, conocidos desde hace algunos años. Pero toda técnica “no quirúrgica” también tiene sus limitaciones debido a sus efectos secundarios y complicaciones, apareciendo estas con mayor frecuencia cuando se aplica en fototipos altos (contraindicada en muchos casos).

La introducción de los sistemas de aplicación fraccional ha permitido acceder a tratar el rejuvenecimiento facial con menos efectos secundarios y complicaciones, sobretodo en pacientes con fototipo de piel alto. Aún así, el riesgo de que se presenten los mismos persiste, aunque en menor medida.

**Tabla 1.** Muestra las diferentes técnicas de rejuvenecimiento no quirúrgicas con mayor o menor profundidad de la piel.

Ablativo	No Ablativo
✓ Láser (Clásico y fraccional)	✓ Láser (Nd-YAG, Diodo, colorantes, etc.)
✓ Peeling químico (Fenol, TCA)	✓ IPL
✓ Dermoabrasión	✓ Peeling químicos controlados
✓ Radiofrecuencia	✓ Microdermoabrasión
	✓ Toxina botulínica – Fillers
	✓ Radiofrecuencia ( efecto lifting)
	✓ Ultrasonidos

El rejuvenecimiento, refresh o resurfacing facial con sistemas lumínicos, se basa en la capacidad de regeneración de la piel mediante un daño controlado sobre la superficie cutánea generado por los sistemas ablativos, al igual que ocurre con los sistemas mecánicos y químicos. De hecho, el rejuvenecimiento facial con láser fraccional de CO<sub>2</sub> parece ser actualmente uno de los tratamientos más valiosos para las imperfecciones faciales<sup>2</sup>. En el caso del láser de CO<sub>2</sub> fraccionado, estamos iniciando un proceso controlado de daño tisular para estimular la reparación y renovación de la piel. Esto conlleva limitaciones debido a sus efectos adversos (incluida la baja laboral, la cual será variable, según las condiciones del tratamiento).

El láser de dióxido de carbono (CO<sub>2</sub>) fraccionado es considerado un tratamiento conservador, seguro, preciso y eficaz para el rejuvenecimiento facial y las imperfecciones de la piel<sup>3</sup>. Estas energías son utilizadas en anti envejecimiento debido a sus características de mínima invasión, operación simple, alta tolerancia y efecto favorable<sup>4</sup>. El rejuvenecimiento fraccional causa una interrupción mínima de la epidermis y genera macro columnas de tejido coagulado que se

extienden profundamente en la dermis<sup>3</sup>, provocando el endurecimiento de los tejidos y la remodelación del colágeno desde el inicio hasta unos 3 a 6 meses después del tratamiento<sup>5</sup>.

Bajo el mecanismo de la fototermólisis selectiva, el láser de CO<sub>2</sub> fraccionado actúa promoviendo la producción de fibroblastos, síntesis, regeneración y cambio de tejido conectivo reorganizando las fibras de colágeno. En consecuencia, mejora la recuperación del tejido acelerando el metabolismo de la piel directamente al vaporizar el pigmento o células que lo contienen, mejorando las arrugas leves a moderadas, la textura y color de la piel, los poros abiertos y la flacidez<sup>4</sup>. Por lo tanto ha sido considerada como el Gold standard para el tratamiento de rejuvenecimiento facial no quirúrgico<sup>6</sup>. Pero, aún el uso responsable de esta energía en manos expertas, puede producir eritema prolongado, pudiendo durar hasta seis semanas con riesgo de hiper y/o hipo pigmentación permanente acompañado en ocasiones de cicatrización hipertrófica<sup>7</sup>. En aquellos pacientes de fototipo de piel alto, los efectos adversos mencionados extienden el tiempo de recuperación afectando considerablemente su

familiar y laboral, dado que el aumento de la melanina incrementa los efectos inflamatorios<sup>8</sup>.

Estudios previos sobre el uso de PRP conjuntamente con el Láser de CO2 Fraccionado, demuestran una mejoría estadísticamente significativa en la presencia de eritema y menor hiperpigmentación post-inflamatoria en los sitios de tratamiento un con una mayor producción de colágeno respecto a los controles. Todos estos cambios se deben probablemente, a la presencia de al menos siete diferentes factores de crecimiento en el PRP que puede mejorar la reparación de tejidos blandos<sup>9</sup>. El tratamiento de los fototipos altos con los sistemas ablativos es un reto, por lo que se accedió a introducir los sistemas fraccionados, por su mayor eficacia, pero con más efectos adversos que habría que controlar<sup>10</sup>.

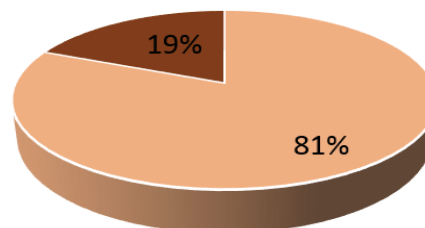
Es por ello, que se buscó aplicar técnicas complementarias que disminuyeran estos efectos secundarios y complicaciones. Entre las técnicas complementarias utilizadas están las de tipo farmacológico, físico o biológico como son las cremas regeneradoras, despigmentantes, filtros solares, laser o luz a baja densidad de potencia (LLLT), factores de crecimiento, entre otros, y más recientemente el PRP<sup>11</sup>. Todas ellas han ayudado a disminuir los efectos adversos mencionados con una mejora en el resultado final del tratamiento. El PRP se ha convertido hoy en día muy popular en el campo de la cirugía plástica y la dermatología para la restauración de lesiones<sup>12</sup>.

En consecuencia, el presente estudio tiene como objetivo contrastar y evaluar la seguridad, eficacia y los efectos sinérgicos satisfactorios a corto, mediano y largo tras la aplicación del PRP post aplicación de láser de CO2 fraccionado en el rostro, debido a sus conocidas propiedades de regeneración tisular con la intención de disminuir los efectos adversos como eritema inicial, pigmentación post-inflamatoria, edema, aparición de acné, así como el tiempo de inactividad laboral.

## MÉTODOS

Se realizó un estudio clínico experimental - ensayo clínico abierto - randomizado con un universo de 32 hemifaros provenientes de 16 pacientes, 10 mujeres y 6 hombres, con fototipos IV y V de Fitzpatrick, (ver figura 1) con una media de edad de 41,7 años con cutis mixtos. Cada rostro fue dividido en hemifaros, un lado se asignó para el caso y el otro lado para el control por paciente, todos ellos aceptaron el consentimiento informado aprobado por el comité de ética de las instituciones involucradas.

■ Fototipo IV ■ Fototipo V



**Figura 1.** Fototipo de pacientes del total de participantes.

En todos los pacientes se utilizó un láser de CO2 fraccionado (CO2RE-Syneron Candela) mediante parámetros establecidos - (Tabla 2) y se prepararon los rostros previamente con Alcohol al 70%, anestésico tópico EMLA (Lidocaína 25mg/g y prilocaína 25mg/g, inmediatamente después se aplicó el PRP autólogo en forma tópica (rociado) en las hemifaros correspondiente a los casos y en las hemifaros control, se aplicó crema tópica de Betametasona 0,5mg y vaselina.

El ensayo clínico abierto consistió en mostrar a 3 médicos expertos, sin información previa, los registros fotográficos con la misma intensidad de luz y fondo, para que determinen, en una escala sencilla, los hallazgos a corto, mediano y largo plazo. Para ello se utilizó una ficha de recolección de datos y una cámara fotográfica Canon EOS Rebel T3, lente EFS de 18-55 mm, 12 megapíxeles, con resolución de 4272 x 2848. Este registro de datos se hizo en la "clínica de la piel" entre julio del 2017 y septiembre del 2018.

### • Proceso de obtención, aislamiento de PRP

Para las tomas de sangre empleamos jeringas estériles desechables de diferentes volúmenes y tubos estériles de vacío de 3,5 cc, mezcladas con citrato de sodio al 3,2%, como anticoagulante. Una vez obtenidas las muestras procedimos a su centrifugado empleando centrifuga LABOFUGE 200, de la marca Thermo Cientific, alemana, calibrada y programada a 1600 RPM por 8 minutos. Luego de la centrifugación, se extrae el PRP contenido en el suero autólogo, para proceder a la activación de las plaquetas con la finalidad de ayudar a la liberación de factores de crecimiento, se utilizó ampollas de 10 ml de gluconato de calcio al 10%. Luego de este proceso y posterior a la aplicación del láser de CO2 fraccionado en el rostro del paciente, se procede a colocar por rociado el suero autólogo ya activado, masajeando suavemente para favorecer la distribución y absorción del suero en la piel.

• **Sesión de láser de co2 fraccional**

Posterior a la preparación, se espera por 30 minutos, y se

procede a limpiar el anestésico con agua destilada.

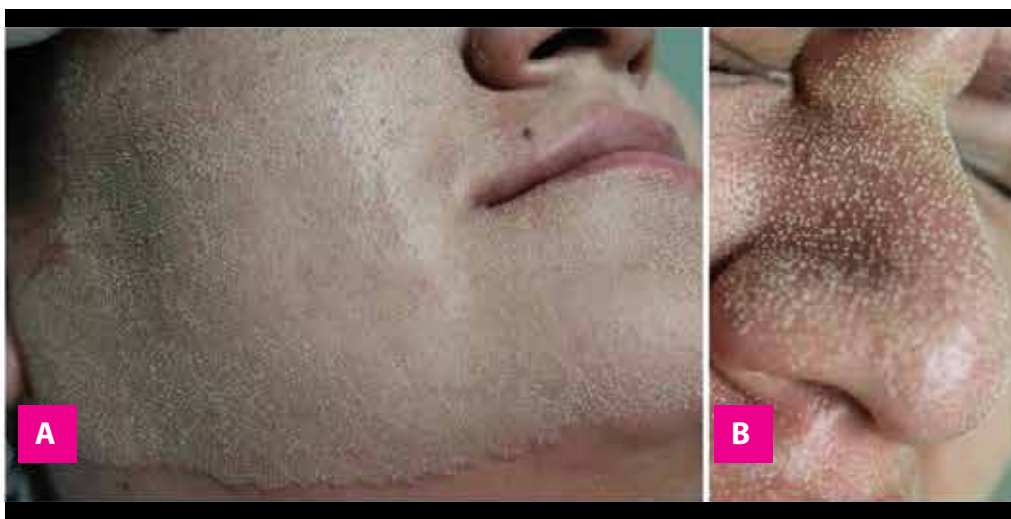Los parámetros utilizados en el equipo fueron (Tabla 2):

**Tabla 2.** Láser de CO2 fraccionado CO2Re Syneron Candela.

Tamaño  figura	Hexágono de 7.6x8.9
Densidad de área tratada:	5%
Energía/punto (mJ):	60 - 70
Frecuencia (seconds):	0.25 - 0.50
Fluencia (J/cm2):	339 - 396

El patrón de disparo aplicado en todos los rostros fue hexagonal, siguiendo los vectores de tensión, completando con un Overlap de alrededor de 20-30%. (Figura 2).

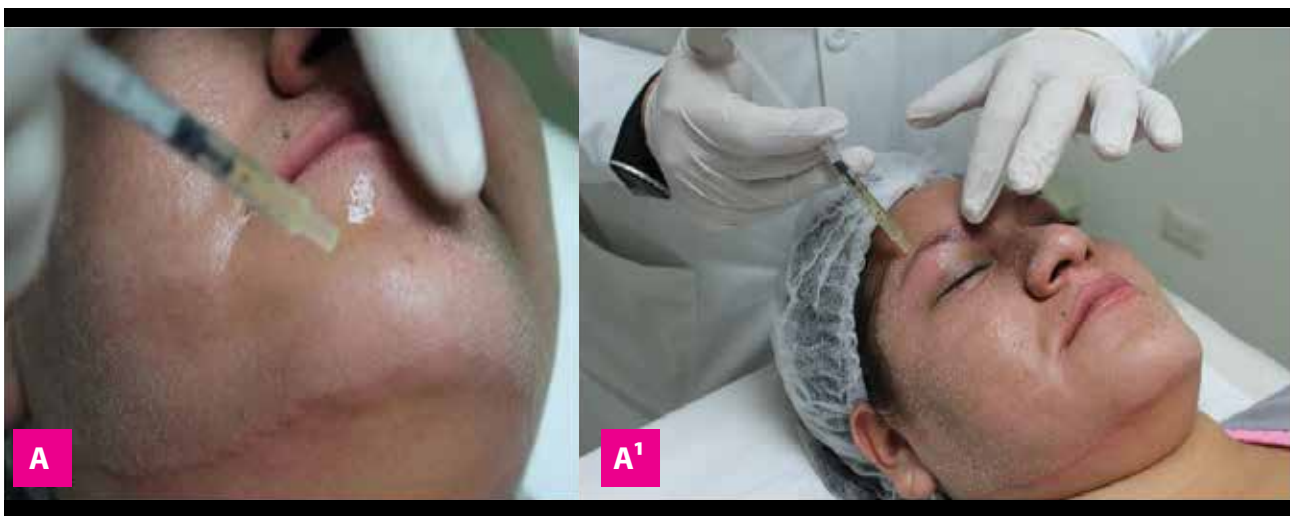
ARTÍCULO ORIGINAL



**Figura 2.** A y B) Patrón de disparos del tratamiento de láser CO2 fraccionado.

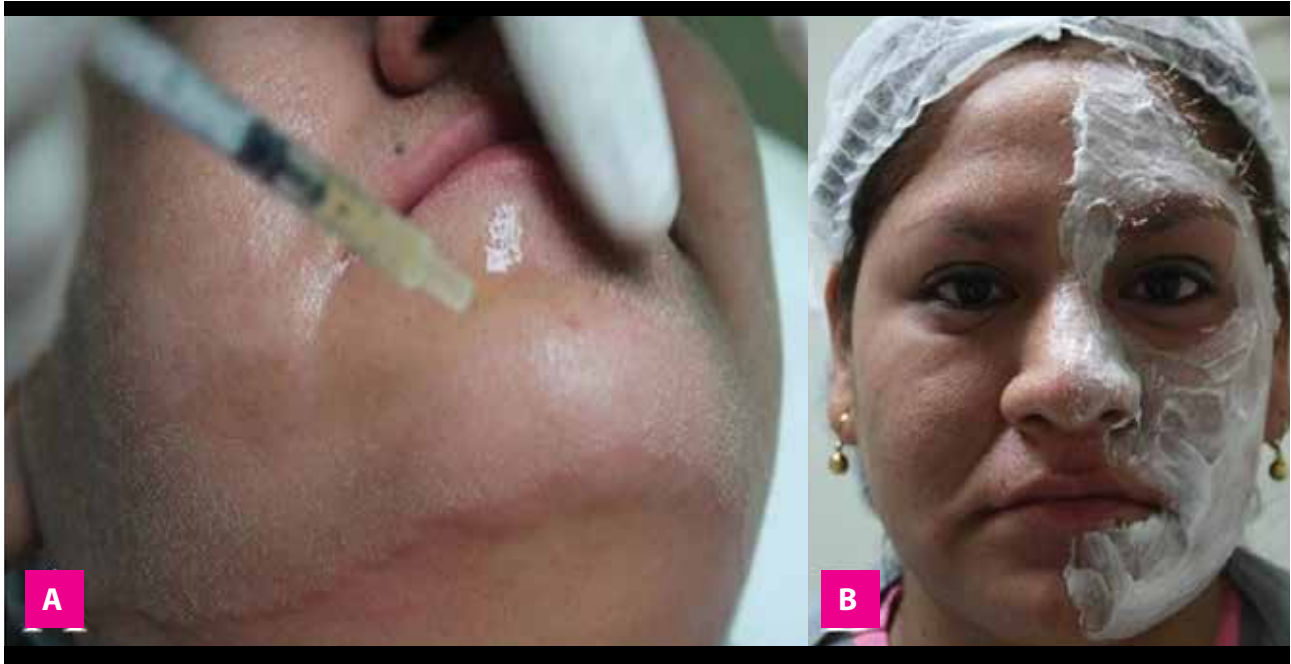Dividimos a las unidades tratadas por cuestiones académicas en:

**Grupo 1:** Pacientes que recibieron Láser fraccionado y se aplica el PRP de manera tópica en una hemi-cara elegida aleatoriamente (Figura 3 A, A').



**Figura 3.** (A y A<sup>1</sup>) Aplicación de PRP tópico en una hemi-cara.

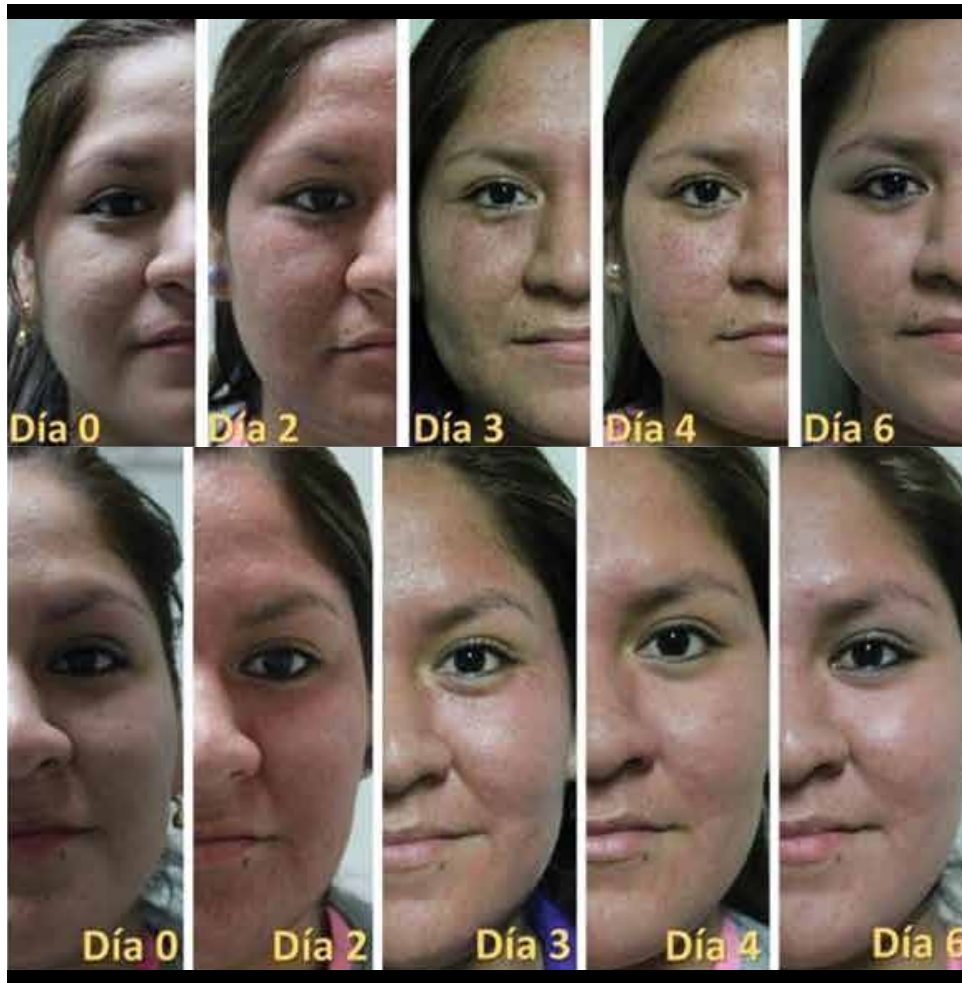**Grupo 2:** Pacientes que recibieron Láser fraccionado y tratamiento habitual. (Figura 4 A, B)



ARTÍCULO ORIGINAL

**Figura 4.** A) Se observa la hemicara tratada con PRP y B) Se observa hemicara tratada con betametasona y vaselina.

A ambos grupos se les dio las indicaciones del uso de foto protección, y se le indica que para cuestiones del estudio se le tomará registro fotográfico los días 0, 1, 2, 3, 4, 5, 6, 7, 15, 30 y 90 posterior al procedimiento. (Figura 5)



**Figura 5.** Evolución fotográfica programada.

Para la evaluación de los resultados, se mostraron la iconografía a 3 médicos con experiencia en diferentes longitudes de onda láser (CO2 fraccionado, erbio yag, colorante pulsado, alejandrita, q-switched NdYag, KTP, etc.) quienes desconocían las zonas de aplicación de PRP/tratamiento habitual, llenando un formulario sencillo para cada caso-paciente de apreciaciones y estas se contrastaron.

## RESULTADOS

Se consideraron 16 pacientes de estudio a cara

dividida, teniendo en cuenta que fueron 3 médicos los evaluadores, para lo cual se realizaron un total de 48 encuestas en el estudio. En 46 encuestas se consideraron que si había una diferencia significativa entre las hemifaros tratadas, de ellas 45 estaban correctamente, y sólo 1 estaba errada respecto a la hemifaros a la que se le aplica adicionalmente el PRP. Las 2 encuestas restantes no vieron diferencias entre ambas hemifaros.

Respecto a la evolución favorable en la hemifaros con láser CO2 y PRP respecto a la que no recibió PRP (Tabla 3).

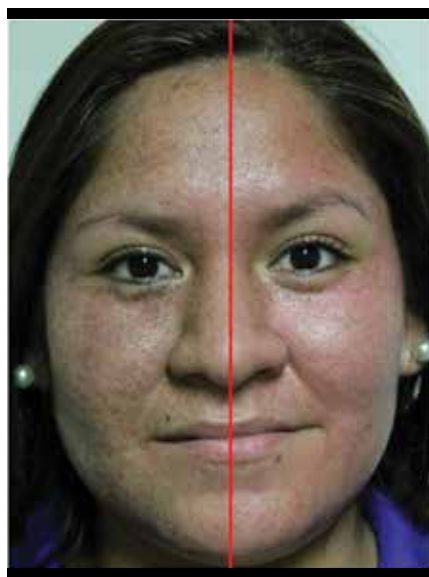**Tabla 3.** Resultados de las encuestas por medio de fichas de evaluación de los 3 doctores ajenos al estudio.

Parámetros a evaluar	Si hubo cambios	No hubo cambios	No hubo parámetro para evaluar
Eritema	39 (84,8%)	7 (15,2%)	0
Edema	19 (41,3%)	27 (59,7%)	0
Manchas	18 (75,0%)	6 (25,0%)	22
Acné	8 (88,9%)	1 (11,1%)	37
Efecto tensor	5 (62,5%)	3 (37,5%)	41
Surcos naso genianos	9 (31,0%)	20 (69,0%)	17
Cicatrices	9 (81,8%)	2 (18,2%)	35
Líneas de expresión	10 (21,7%)	36 (78,3%)	0

ARTÍCULO ORIGINAL

### • ERITEMA

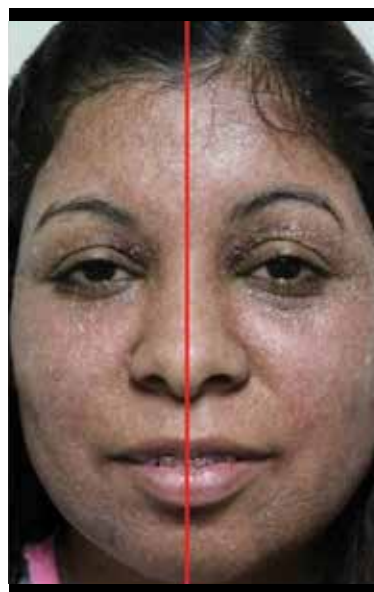Respecto al eritema, 39 (84,78%) evidenciaron cambio en el lado correspondiente al PRP haciéndose más evidente en los primeros 4 días post tratamiento, frente a 7 (15,22%) que no lo evidenciaron. No influyó el fototipo de piel, ni el sexo, ni el tipo de cutis. (Figura 6).



**Figura 6.** Eritema diferenciado al día 3, la hemifaros derecha recibió Láser de CO2 y PRP, mientras que la izquierda sólo láser de CO2.

### • EDEMA

Respecto al edema, 19 (41,30%) notaron diferencia en la hemifaros correspondiente al PRP y 27 (58,70%) no lo notaron. No influyó el sexo, ni el fototipo de piel, ni el tipo de cutis. (Figura 7).



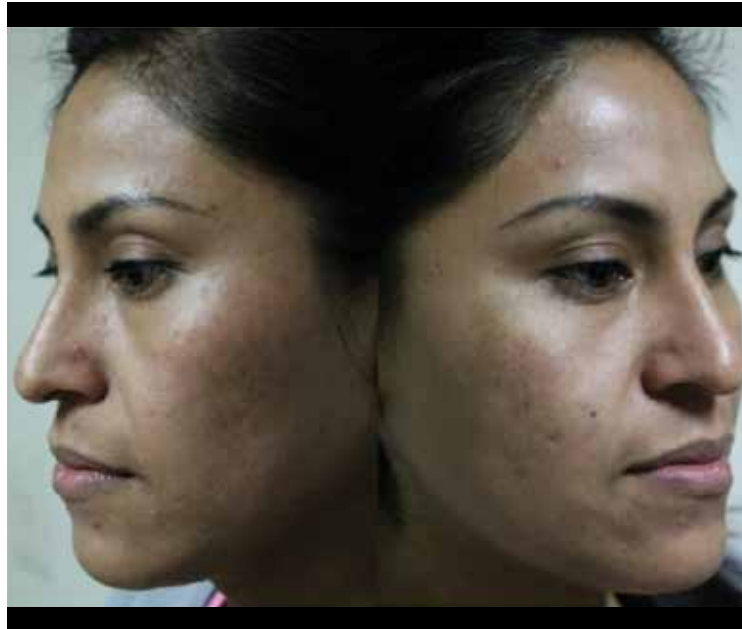**Figura 7.** Edema diferenciado al día 3. La hemifaros derecha recibió láser y PRP y la izquierda sólo láser.

### • MANCHAS O DISCROMÍAS

Respecto a las manchas o discromías, 18 (75%) de los casos evidencian mejoría en el lado correspondiente a la aplicación de PRP tópico, mientras que 6 (25%) no. Siendo los resultados más evidentes a partir de la tercera semana de tratamiento. Aquí si se determinó relación entre el

fototipo de piel más alto, con la mayor posibilidad de pigmentación. Lo mismo que la frecuencia relativamente mayor en mujeres en relación a hombres. El tipo de cutis no fue determinante. (Figura 8)

ARTÍCULO ORIGINAL

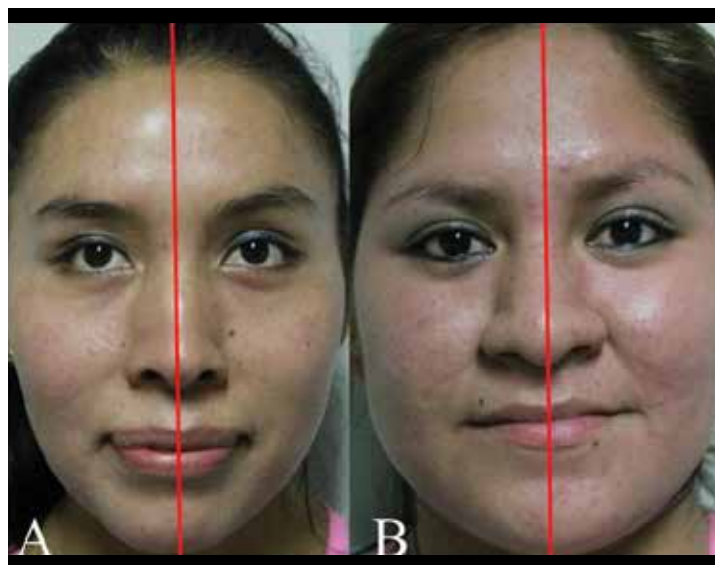

**Figura 8.** Manchas o discromías al día 21 (la hemicara izquierda tiene menos manchas (Laser+PRP), sin embargo en la mayoría de casos éstas no se presentaron).

### • ACNÉ

Respecto al acné, en 8 (88.9%) de los casos presentados se evidencia la diferencia, mientras que en 1 (11.1%) no. Pacientes con cutis mixto tuvieron mayor predisposición

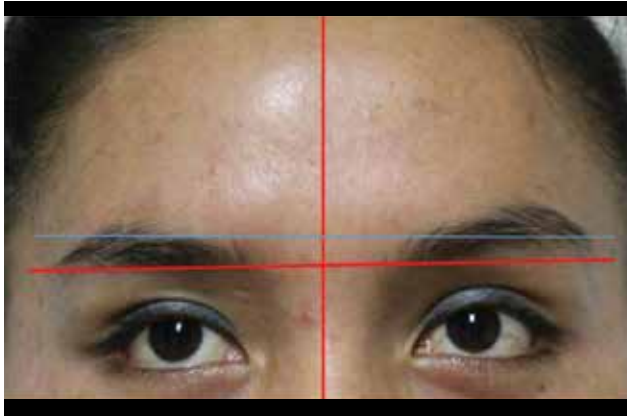
al brote, coincide también con las zonas donde se usó la crema con vaselina y betametasona. No influye el fototipo ni el sexo. (Figuras 9).



**Figura 9.** Acné se presenta sólo en hemicara que no recibe PRP al día 5-7. a) Lado derecho sin PRP. b) lado izquierdo sin PRP.

### • EFECTO TENSOR

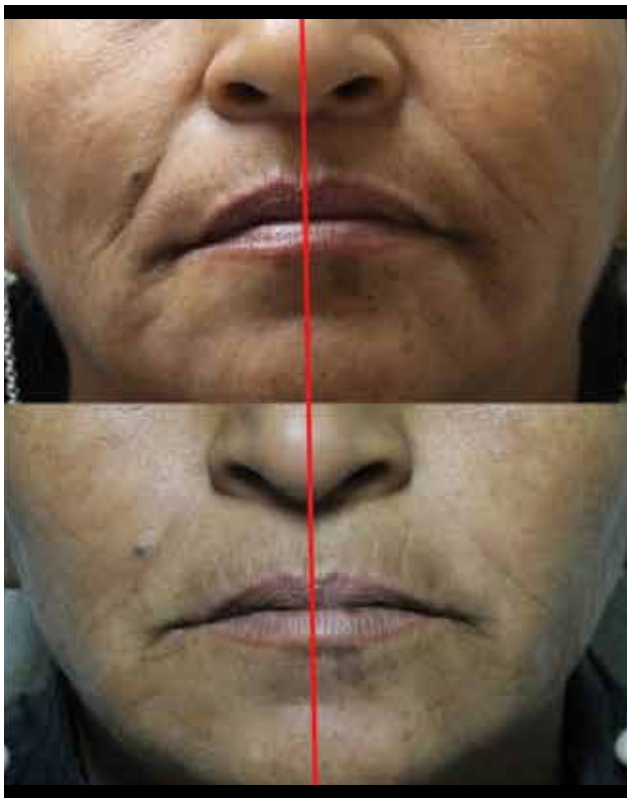Respecto al efecto tensor, 5 (62,5%) de los casos en los que era evidenciable se manifestó en el lado que recibió PRP mientras que 3 (37,5%) no. (Figura 10)



**Figura 10.** El efecto tensor del lado izquierdo (Láser +PRP) es mayor y eleva la ceja al día 7.

### • SURCOS NASOGENIANOS

Respecto a los surcos naso genianos, 9 (31%) evidencian cambios favorables en el lado donde se aplica PRP, mientras que 20 (69%) no. (Figura 11). No es dependiente del fototipo, tipo de cutis ni sexo.



**Figura 11.** Mejoría se evidencia al lado izquierdo (Láser + PRP) en cuanto a la disminución de surcos nasogenianos al día 30.

### • CICATRICES

Respecto a las cicatrices (secuelas de acné o varicela), Si era evidenciable la mejoría en el lado donde habiendo cicatrices se aplicó PRP 9, frente al 2(18,2%) que no, sin embargo no fue dependiente de fototipo de piel, sexo, ni tipo de cutis. La medición se hace a los 90 días puesto que la recuperación del tejido y los cambios en lesiones profundas, tardan más. Sin embargo, la cantidad de casos donde hubo cicatrices que evaluar no fue significativa.

### • LÍNEAS DE EXPRESIÓN

En relación a las líneas de expresión, si bien al inicio pudo haber una leve diferencia, pasados los 30 días del tratamiento, los cambios comparables fueron mucho menores, apreciándose en 10(21,7%) la diferencia mientras que en 36 (78,3%) no en la primera semana de evolución. Y prácticamente indiferenciado a los 30 días. Los cambios tampoco son dependientes del sexo, fototipo, ni tipo de cutis.

## DISCUSIÓN

La aplicación del láser de CO2 fraccionado en la piel facilita la penetración transepidermica del PRP a través de los micro canales que deja el láser en el tejido 4. Se ha comprobado en otros estudios, con tinción de hematoxilina y eosina de biopsia de sitios tratados con láser fraccional CO2 y PRP al día 28, epidermis más gruesa con un estrato córneo mejor organizado y mejor calidad de haces de fibras de colágeno<sup>7</sup>.

El proceso de cicatrización de la herida depende principalmente de la formación de nuevos vasos sanguíneos. El láser de CO2 fraccionado genera cambios histopatológicos similares a los de las heridas, por lo que el PRP absorbido a nivel trans epidérmico acelera la curación y reduce la posibilidad de efectos secundarios<sup>11</sup>. Coincidiendo con otros autores, no se produjeron efectos adversos persistentes durante el estudio (Hiper / hipo pigmentación ni cicatrización hipertrófica o manchas permanentes).

En las regiones donde había secuelas de Acné o varicela, se aprecia mejoría donde se aplica PRP. Esto se podría atribuir al efecto sinérgico de ambas modalidades a través de varios mecanismos, como la liberación de los gránulos alfa que contienen numerosos factores de crecimiento como PDGF, TGF, factor de crecimiento endotelial vascular, factor de crecimiento insulínico, factor de crecimiento fibroblástico, factor de crecimiento epitelial, y factor de crecimiento de queratinocitos <sup>7,11</sup>. No se encontraron otros efectos secundarios como Petequias, pigmentación, derrame, infección, aparición de cicatriz aberrante, ampollas y dermatitis de contacto después del tratamiento, coincidiendo con estudios relacionados<sup>4</sup>. La prevención de pigmentación del rostro persiste con el tiempo.



Un hallazgo adicional fue la sensación de alivio inmediatamente después de la aplicación tópica de PRP, en relación a la hemicara donde se aplicó crema. Si bien la terapia combinada de láser de CO2 fraccionado y PRP autólogo tópico resultaron satisfactorias en los primeros días en cuanto al mejoramiento del tensado facial, pasado este tiempo, las diferencias entre ambas hemifaros fue mínima. Lo mismo ocurrió con las líneas de expresión y los resultados de tipo rejuvenecimiento facial.

En consecuencia, al haber una diferencia evidenciable en los pacientes que reciben PRP autólogo inmediatamente después del láser, en relación a los que sólo reciben láser; y considerando que el eritema y edema, así como la caída de costras, se da en menor tiempo, se deduce que hay una disminución en el tiempo de inactividad que requiere el paciente.

Se aprecian resultados importantes en la prevención de las manchas o discromías en los fototipos de piel altos, debido muy probablemente al acortamiento del proceso inflamatorio en la piel.

Al mismo tiempo, la terapia láser combinada con PRP se asocia con una mayor satisfacción de los pacientes con el tratamiento y con una satisfacción significativamente mayor con la aparición de pigmentación después del tratamiento frente a la monoterapia con láser. Las hemifaros donde se colocó PRP autólogo tópico post láser CO2 fraccionado, tuvieron una recuperación más rápida, menor posibilidad y duración de efectos adversos que las hemifaros donde no se colocó PRP.

Las mejoras se evidenciaron principalmente en el eritema y edema, que se redujeron considerablemente en los días posteriores a la aplicación del láser y PRP.

En relación a la tensión de la piel, la atenuación de los surcos naso genianos, y las secuelas cicatrizales, no hay un resultado significativamente importante a mediano y largo plazo, no habiendo en consecuencia una justificación para su uso con estos propósitos.

## REFERENCIAS BIBLIOGRÁFICAS

1. Puizina-Ivic. N. Skin aging. Acta Dermatovenerol Alp. Pannonica Adriat 2008;17:4754.
2. Loney T, Standage M, Lewis S. Not just 'skin deep': Psychosocial effects of dermatological-related social anxiety in a sample of acne patients. J Health Psychol. 2008;13:47-54.
3. Shin MK, Lee JH, Lee SJ, Kim NI Platelet-rich plasma combined with fractional laser therapy for skin rejuvenation. Dermatol Surg. 2012; 38(4):623-630
4. Hui Q, Chang P, Guo B, Zhang Y, Tao K. The Clinical Efficacy of Autologous Platelet Rich Plasma Combined with Ultra-Pulsed Fractional CO2 Laser Therapy for Facial Rejuvenation. Rejuvenation Res. 2017 Feb;20(1):25-31.
5. Nita AC, Orzan OA, Filipescu M, Jianu D. Fat graft, laser CO2 and platelet-rich plasma synergy in scars treatment. J Med Life. 2013; 6:430-433.
6. Agrawal N, Smith G, Heffelfinger R. Ablative skin resurfacing. Facial Plast Surg 2014;30:55-61.

## CONCLUSIÓN

En general, nuestros hallazgos sugieren que la aplicación de PRP autólogo de manera tópica, posterior a la aplicación del láser de CO2 fraccional, es un método eficaz para mejorar la rehabilitación, cicatrización y reducción de efectos adversos y secundarios como el eritema, edema, manchas y brote de acné, reduciendo el tiempo de inactividad del paciente y disminuyendo los riesgos por los cuales los pacientes a veces optan por no hacer el procedimiento de láser fraccionado.

La utilización del PRP post laser CO2 fraccional, es una herramienta segura y eficaz que no trae efectos secundarios por tratarse de un componente autólogo, atóxico y natural, además de ser un procedimiento altamente reproducible. Es por ello que es necesario estudios con mayor población y otras armas de medición para colocar al PRP y sus derivados dentro del arsenal terapéutico habitual en este tipo de disciplinas.

## Agradecimientos

Los autores agradecen la subvención del Instituto Peruano de Ingeniería Celular y Manufactura de Tejidos, INGECEL y del INICIB de la Universidad Ricardo Palma para el buen desarrollo.

**Contribuciones de autoría:** Los autores participaron en la génesis de la idea, diseño de proyecto, recolección e interpretación de datos, análisis de resultados, preparación del manuscrito del presente trabajo de investigación.

**Financiamiento:** Autofinanciado.

**Conflicto de interés:** Los autores declaran no tener conflicto de interés en la publicación de este artículo

**Recibido:** 10 de mayo 2019

**Aprobado:** 10 de junio 2019

**Correspondencia:** Edmundo Saco Mera

**Dirección:** Jirón Monterrey 341, Santiago de Surco 15038

**Teléfono:** +51 943 459 843

**Correo:** edmundosm@yahoo.com

7. Na JI, Choi JW, Choi HR, Jeong JB, Park KC, Youn SW, Huh CH. Rapid healing and reduced erythema after ablative fractional carbon dioxide laser resurfacing combined with the application of autologous platelet-rich plasma. Dermatol Surg. 2011; 37: 463-468.

8. Gawdat HI, Hegazy RA, Fawzy MM, Fathy M Autologous platelet rich plasma: topical versus intradermal after fractional ablative carbon dioxide laser treatment of atrophic acne scars. Dermatol Surg. 2014; 4:152-156.

9. Petrov A. Efficiency of Carbon Dioxide Fractional Laser in Skin Resurfacing. Open Access Maced J Med Sci. 2016.15; 4:271-276

10. Kar BR, Raj C. Fractional CO2 laser vs fractional CO2 with topical platelet-rich plasma in the treatment of acne scars: A split-face comparison trial. J Cutan Aesthet Surg 2017; 10:136-44.

11. Lee JW, Kim BJ, Kim MN, Mun SK. The efficacy of autologous platelet rich plasma combined with ablative carbon dioxide fractional resurfacing for acne scars: A simultaneous split-face trial. Dermatol Surg. 2011;37:931-8.