



TAPONAMIENTO CARDÍACO Y HEMORRAGIA INTRACEREBRAL EN UN NIÑO CON LA COVID-19: REPORTE DE UN CASO

CARDIAC TAMPONADE AND INTRACRANIAL HEMORRHAGE IN A COVID-19 PEDIATRIC PATIENT: CASE REPORT

Ricardo Enrique Rodríguez-Portilla^{1,2,a}, Manuel Eduardo Munaico-Abanto^{1,3,a},
Rosa Perlita Paredes-Zevallos^{1,a}, Gaudi Amelia Quispe-Flores^{1,a}

RESUMEN

La enfermedad por coronavirus 2019 (COVID-19) es una pandemia según declaraciones de la Organización Mundial de la Salud. Afecta tanto a la población adulta como pediátrica; sin embargo, la mayor información publicada corresponde a los primeros, generando una brecha de conocimiento con respecto a los niños. El compromiso pulmonar parece ser la manifestación más frecuente de la enfermedad, aunque se han reportado afecciones extrapulmonares como derrame pericárdico y enfermedades cerebrovasculares en adultos; sin embargo, según nuestra revisión ninguna ha sido reportada en niños. Presentamos el caso de un paciente varón de 7 años con antecedentes de asma y sobrepeso que presentó la COVID-19, fue hospitalizado a través del servicio de emergencia por neumonía y evolucionó con insuficiencia respiratoria que requirió soporte ventilatorio invasivo. Durante su hospitalización presentó taponamiento cardíaco y hemorragia intracerebral con evolución desfavorable y desenlace fatal.

Palabras clave: Taponamiento cardíaco; Hemorragia cerebral; COVID-19; Niño (fuente: DeCS BIREME).

ABSTRACT

The new coronavirus disease (COVID-19) is actually a pandemic according to the World Health Organization. It affects both the adult and pediatric population, however the most published information correspond to the first one, generating a knowledge gap regarding children. Pulmonary involvement appears to be the most frequently manifestation of the disease, although extrapulmonary complications such as pericardial effusion and cerebrovascular diseases have been reported in adults, and according to our review none have been reported in children. We present a case of a 7 year old patient with previous history of asthma and overweight that present COVID-19, and was admitted through the pediatric emergency department for pneumonia and developed a respiratory failure that requires ventilatory support. During its hospitalization presents cardiac tamponade and intracerebral hemorrhage with adverse evolution and fatal outcome.

Key words: Cardiac tamponade; Cerebral hemorrhage; COVID-19; Child (source: MeSH NLM).

¹ Hospital Nacional Edgardo Rebagliati Martins, Lima-Perú.

² Universidad Científica del Sur, Lima-Perú.

³ Universidad Nacional Mayor de San Marcos, Lima-Perú.

^a Médico Pediatra e Intensivista Pediatra.

Citar como: Ricardo Enrique Rodríguez-Portilla, Manuel Eduardo Munaico-Abanto, Rosa Perlita Paredes-Zevallos, Gaudi Amelia Quispe- Flores. Taponamiento cardíaco y hemorragia intracerebral en un niño con la covid-19: reporte de un caso. Reporte de caso. Rev. Fac. Med. Hum. Octubre 2020; 20(4):743-747. DOI 10.25176/RFMH.v20i4.3263

Journal home page: <http://revistas.urp.edu.pe/index.php/RFMH>

Artículo publicado por la Revista de la Facultad de Medicina Humana de la Universidad Ricardo Palma. Es un artículo de acceso abierto, distribuido bajo los términos de la Licencia Creative Commons: Creative Commons Attribution 4.0 International, CC BY 4.0 (<https://creativecommons.org/licenses/by/4.0/>), que permite el uso no comercial, distribución y reproducción en cualquier medio, siempre que la obra original sea debidamente citada. Para uso comercial, por favor póngase en contacto con revista.medicina@urp.pe



INTRODUCCIÓN

La enfermedad por coronavirus 2019 (COVID-19), declarada pandemia por la Organización Mundial de la Salud en marzo del 2020, afecta tanto a población adulta como pediátrica. Según reportes, el 1,9% del total de casos corresponde a pacientes menores de 18 años con una letalidad en menores de 24 años de 0,07% y menores de 14 años de 0,01%^(1,2). Si bien, una pequeña proporción de ellos desarrollan casos graves; conforme ha ido avanzando la pandemia se han reportado más hospitalizaciones en las Unidades de Cuidados Intensivos Pediátricas (UCIP). Los más propensos a hospitalizarse son los niños menores de 12 meses o con comorbilidades como asma (11,6%), enfermedad cardiovascular (7,2%) e inmunosupresión (2,9%)⁽³⁾. Ante la necesidad de conocer más sobre esta enfermedad, reportamos el caso de un niño con COVID-19 que presentó taponamiento cardíaco y hemorragia cerebral durante la evolución de su enfermedad.

REPORTE DE CASO

Paciente varón de 7 años 10 meses, con antecedentes de asma no controlado y sobrepeso con un índice de masa corporal en el percentil 94, procedente de una vivienda multifamiliar en condiciones de hacinamiento en el distrito de Jesús María en Lima. Ingresó por el servicio de emergencia del Hospital Nacional Edgardo Rebagliati Martins el 20 de abril del 2020, refiriendo un tiempo de enfermedad de dos días; caracterizado por fiebre, dolor abdominal, vómitos no explosivos, tos no productiva y máculas eritematosas en miembros inferiores. No presentó inyección conjuntival, lesiones en boca, adenopatía cervical, ni edemas en zona distal de extremidades. Se hospitaliza y se toma prueba serológica para descartar de COVID-19, obteniéndose Ig M positiva e Ig G negativa.

Durante el primer día de hospitalización evolucionó con dificultad respiratoria progresiva, por lo que ingresó a ventilación mecánica invasiva, luego de lo cual presentó paro cardiorrespiratorio recibiendo reanimación cardiopulmonar avanzada por 6 minutos con retorno de la circulación espontánea. Se le realizó

monitoreo hemodinámico con ecografía, en el que se observó taponamiento cardíaco y fracción de eyección del ventrículo izquierdo menor del 50%; se procedió a drenarlo, obteniéndose 180 cc de líquido seroso del cual se enviaron muestras para estudio de citoquímico y cultivo, el cual posteriormente fue informado negativo. No se realizó electrocardiograma debido a la urgencia del caso. La radiografía torácica de control evidenció infiltrado intersticio alveolar difuso y bilateral en mayor proporción en comparación a la inicial (Figura 1).

El paciente permaneció estable, con soporte vasopresor e inotrópico en descenso hasta suspenderlos. Los exámenes de laboratorio como el perfil de coagulación y lactato progresivamente bajaron a rangos adecuados para la edad. Además la ferritina, el factor reumatoidé, los anticuerpos antinucleares, los anticuerpos anticitoplasma de neutrófilos y los componentes 3 y 4 del complemento estuvieron dentro de rangos normales (Tabla 1). Los controles ecográficos posteriores mostraron un derrame pericárdico laminar sin compromiso hemodinámico, con una fracción de eyección del ventrículo izquierdo mayor del 55% y un gasto cardíaco indexado mayor de 3,2 litros por minuto por metro cuadrado de superficie corporal, ambos valores considerados como normales. El paciente recibió tratamiento con hidroxiquina, además de antibioticoterapia con ceftriaxona y azitromicina, mas no recibió anticoagulación. Al cuarto día se tomó el hisopado nasofaríngeo prueba de reacción de cadena de polimerasa con transcriptasa inversa para SARS-CoV-2 (RT-PCR- SARS-CoV-2) el cual fue negativo.

El quinto día de hospitalización, presentó bradicardia, hipertensión y anisocoria, por lo que se le realizó una tomografía cerebral. El informe de ésta menciona hemorragia temporal izquierda con extensión al ventrículo ipsilateral, hidrocefalia y edema difuso; sin hallazgos sugerentes de malformación arteriovenosa rota, ni proceso tumoral (Figura 2). Se procedió a colocarle drenaje ventricular externo de emergencia, pese a lo cual evolucionó de manera desfavorable, falleciendo el sexto día de hospitalización. Además, el estudio tomográfico realizado incluyó el tórax que no evidenció signos de trombosis en la arteria pulmonar.

**Tabla 1.** Resultados de laboratorio clínico.

Variable	Rango de referencia (*)	Hospital día 0	Hospital día 1	Hospital día 2	Hospital día 3	Hospital día 4	Hospital día 5
Recuento de leucocitos (x10 ³ /μL)	5,0 – 14,5	20,76	-	21,65	20,93	22,17	18,68
Recuento de neutrófilos (x 10 ³ /μL)	1,8 – 8,0	18,64	-	19,45	18,48	18,17	15,56
Recuento de linfocitos (x 10 ³ /μL)	0,9 – 5,2	1,24	-	0,65	1,172	1,7	1,78
Recuento de plaquetas (x 10 ³ /μL)	150 - 400	257	-	250	96	274	295
Hemoglobina (g/dl)	11,5 – 15,5	15,6	-	12,9	11,1	11,7	10,5
pH	7,35 – 7,45	-	6,92	7,41	7,38	7,58	7,48
pCO ₂ (mmHg)	35 - 45	-	77	31,3	36,9	32,5	30,1
pO ₂ (mmHg)	83 - 108	-	70	69,7	119	73,6	89,5
Lactato (mmol/L)	0,5 – 1,6	-	7,9	1,4	1,1	1,5	0,9
Bicarbonato (mmol/L)	22 - 26	-	10,9	21,5	22,4	32,6	24,6
Urea (mg/dl)	22 - 55	27,8	-	-	21,4	23,5	21,4
Creatinina (mg/dl)	0,3 – 0,7	0,5	-	-	0,3	0,3	0,4
Albumina (g/dl)	3,7 – 5,5	4,9	-	-	4,3	4,6	4,3
Aspartato aminotransferasa (U/liter)	15 - 40	28	-	-	75	65	30
Glutamato aminotransferas (U/liter)	10 - 35	13	-	-	39	49	40
Proteína C reactiva (mg/dl)	0,0 – 1,0	12	-	-	-	5	4,7
Procalcitonina (ng/ml)	<0,1	-	-	-	3,8	-	-
Creatinquinasa (U/liter)	46 - 171	-	-	-	2731	1912	471
Creatinquinasa MB (ng/ml)	0,0 – 6,0	48	-	35,5	-	8,9	2,7
Dimero D (ug/ml)	0,0 – 0,5	-	-	9,7	4,4	-	3,6
Tiempo de protrombina (sec)	10,5 – 13,0	14,3	-	14,3	12,2	-	12,1
Tiempo parcial de tromboplastina (seg)	25 - 37	34,46	-	34,5	28,3	-	25
Fibrinógeno (mg/dl)	200 - 400	468,5	-	468	357	-	346
Lactate dehidrogenasa (U/liter)	120 - 246	243	-	-	344	-	-
Ferritina (ng/ml)	28 - 365	-	-	119	-	-	-
C3 (mg/dl)	90 - 160	-	-	-	93	-	-
C4 (mg/dl)	14 - 36	-	-	-	9	-	-
Anticuerpo antinucleares					Negativo		
Anticuerpos anticitoplasma de neutrófilos					Negativo		
Factor reumatoideó (UI/ml)	0,0 – 14,0	-	-	-	11,9	-	-
Líquido pericárdico		Células 6000 - neutrófilos 85%			Adenosin deaminasa 15 U/L		
Cultivo de líquido pericárdico					Negativo		
Hemocultivo					Negativo		

(*) Rango de referencia en pediatría



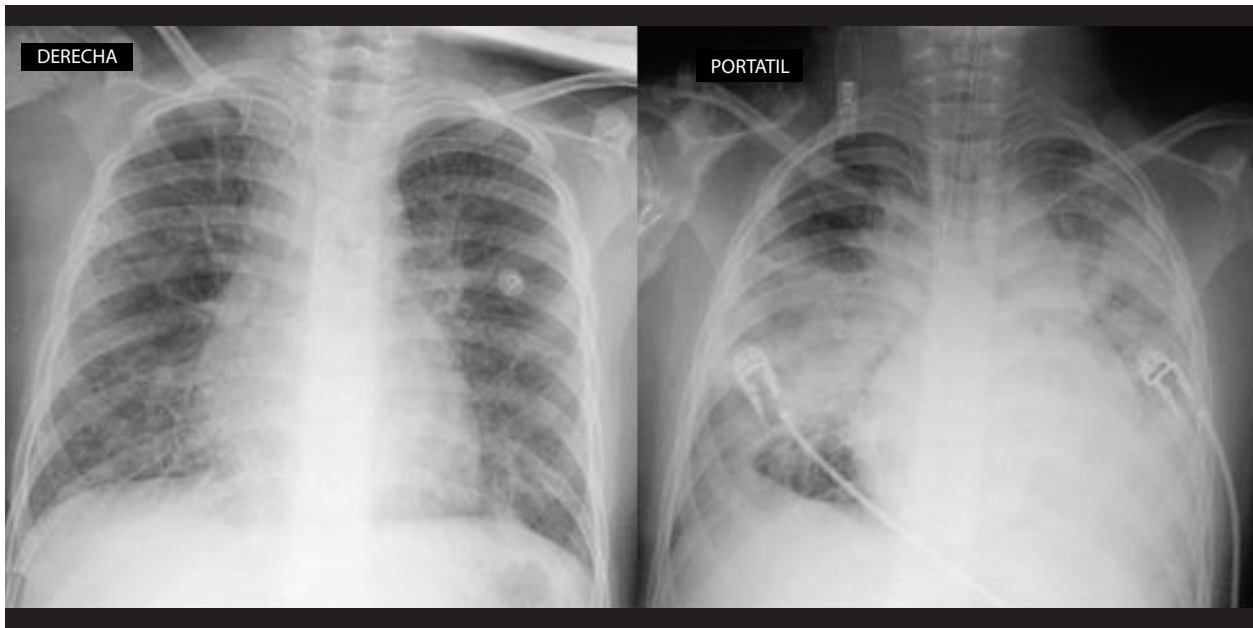


Figura 1. Radiografías de tórax. Izquierda, al ingreso con infiltrado intersticial y refuerzo broncovascular bilateral. Derecha, en el control luego de la intubación, con filtrado intersticio alveolar difuso.

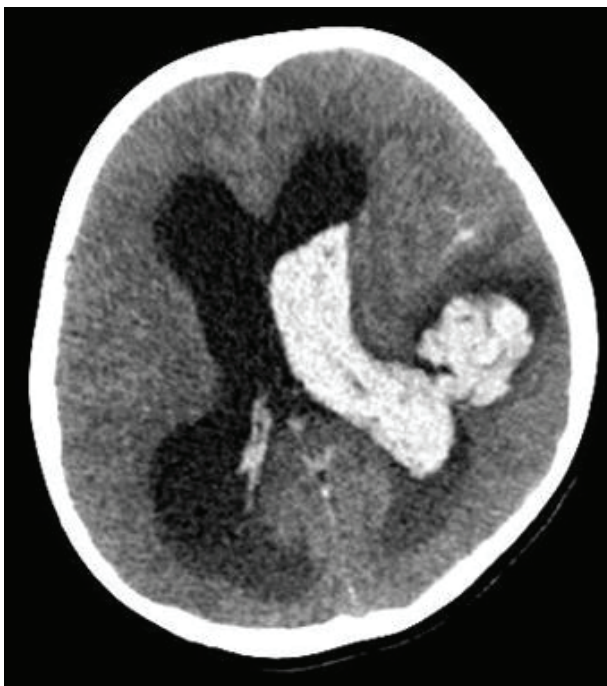

Figura 2. Tomografía espiral multicorte que muestra gran hemorragia intracerebral temporal izquierda con extensión al ventrículo del mismo lado.

DISCUSIÓN

La COVID-19 tiene una baja incidencia en niños, si bien sus manifestaciones clínicas han sido variables, cada día se vienen reportando más casos de enfermedad grave asociada a la infección por el SARS-CoV-2⁽¹⁻³⁾.

La presencia de taponamiento cardíaco en la infección

por el SARS-CoV-2 es de aparición infrecuente en adultos⁽⁴⁻⁷⁾ y hasta la redacción de este artículo no se han reportado casos en pacientes pediátricos. En el caso presentado se obtuvo un líquido pericárdico de características inflamatorias; pero las pruebas inmunológicas, hemocultivos y cultivos del líquido pericárdico fueron negativos, alejando la posibilidad de que una enfermedad autoinmune o infección bacteriana sea la causa del taponamiento cardíaco. Lo que sugiere que la etiología podría ser secundaria a la infección por SARS-CoV-2.

El mecanismo de acción del SARS-CoV-2 es a través del receptor de la enzima convertidora de la angiotensina II (ECA II), que media su ingreso a las células y genera daño en diversos órganos⁽⁸⁾. Su ingreso a los cardiomiocitos, se explica por la presencia de estos receptores en su superficie. Además, se ha detectado la presencia del virus por RT-PCR SARS-COV-2 en líquido pericárdico lo que nos haría sospechar de la posible afectación cardíaca por parte del virus⁽⁹⁾. En nuestro caso, la elevación de creatinina-fosfoquinasa fracción MB (CPK-MB), el derrame pericárdico, además de la necesidad de soporte inotrópico evidencia el compromiso miocárdico. No fue posible el estudio del líquido pericárdico para PCR- SARS-COV-2 al no estar estandarizada para dicha muestra en nuestro hospital.

Por otro lado, en pacientes con la COVID-19 se han descrito manifestaciones en el Sistema Nervioso Central (SNC), como encefalitis, lesiones desmielinizantes, accidentes vasculares isquémicos



y hemorrágicos⁽¹⁰⁻¹²⁾. El compromiso neurológico se explicaría debido a la presencia de los receptores ECA II en órganos circunventriculares y células endoteliales cerebrovasculares que permitirían su ingreso al tejido cerebral⁽¹³⁾. Si bien no es concluyente, al parecer la gravedad de la infección estaría asociada a la invasión neurológica del virus. En nuestro caso se describe una hemorragia intraparenquimática en el quinto día de hospitalización sin causa aparente que la justifique, como alteración del perfil de coagulación, plaquetopenia, uso de anticoagulantes, malformación arteriovenosa o neoplasia; por lo que podría suponerse como daño secundario del SARS-CoV-2.

Una limitación del reporte fue obtener el resultado de RT-PCR negativo para SARS-CoV-2, a pesar de tener prueba serológica reactiva a IgM. Esto puede explicarse por una mala técnica de toma de muestra en el hisopado nasofaríngeo en un paciente con ventilación mecánica invasiva. En el caso del Kit de Test combinado de anticuerpos IgG-IgM, Li et al describen una sensibilidad de 89% y especificidad del 91% de la prueba, además de brindar beneficios como mayor facilidad de toma de muestra y mayor rapidez en la obtención de los resultados⁽¹⁴⁾. Considerando que el paciente vivía en un distrito con alta prevalencia de casos COVID-19 confirmados, con clínica compatible y una IgM positiva para la infección; es probable que el resultado de RT-PCR haya sido un falso negativo como ya ha sido reportado en otros casos⁽¹⁵⁾.

REFERENCIAS BIBLIOGRÁFICAS

1. Wu Z, McGoogan JM. Characteristics of and Important Lessons From the Coronavirus Disease 2019 (COVID-19) Outbreak in China: Summary of a Report of 72 314 Cases From the Chinese Center for Disease Control and Prevention. *JAMA*. 2020 Apr 7;323(13):1239.
2. Calgary O. Provisional COVID-19 Death Counts by Sex, Age, and State | Data | Centers for Disease Control and Prevention [Internet]. Data.CDC.gov. [cited 2020 Jul 23]. Available from: <https://data.cdc.gov/NCHS/Provisional-COVID-19-Death-Counts-by-Sex-Age-and-S/9bhg-hcku/data>
3. Coronavirus Disease 2019 in Children — United States, February 12–April 2, 2020 | *MMWR* [Internet]. [cited 2020 Jul 23]. Available from: <https://www.cdc.gov/mmwr/volumes/69/wr/mm6914e4.htm>
4. Xu X, Yu C, Qu J, Zhang L, Jiang S, Huang D, et al. Imaging and clinical features of patients with 2019 novel coronavirus SARS-CoV-2. *Eur J Nucl Med Mol Imaging*. 2020 May;47(5):1275–80.
5. Dabbagh MF, Aurora L, D'Souza P, Weinmann AJ, Bhargava P, Basir MB. Cardiac Tamponade Secondary to COVID-19. *JACC Case Rep*. 2020 Jul;2(9):1326–30.
6. Hua A, O'Gallagher K, Sado D, Byrne J. Life-threatening cardiac tamponade complicating myo-pericarditis in COVID-19. *Eur Heart J*. 2020 Jun 7;41(22):2130–2130.
7. Asif T, Kassab K, Iskander F, Alyousef T. Acute Pericarditis and Cardiac Tamponade in a Patient with COVID-19: A Therapeutic Challenge. *Eur J Case Rep Intern Med* [Internet]. 2020 May 6 [cited 2020 Jul 23]; Available from: <https://www.ejcrim.com/index.php/EJCRIM/article/view/1701>
8. Walls AC, Park Y-J, Tortorici MA, Wall A, McGuire AT, Veesler D. Structure,

CONCLUSIÓN

En conclusión, el taponamiento cardíaco al igual que la hemorragia intracerebral son eventos poco frecuentes en pacientes con la COVID-19, que no han sido descritos con anterioridad en niños. Aunque no podemos atribuir la causalidad de dichas complicaciones a la infección por SARS-CoV-2, tampoco puede descartarse su asociación. Este reporte de caso aporta más información sobre el posible compromiso multisistémico del virus, lo cual permite ampliar el conocimiento acerca de las manifestaciones clínicas de esta nueva infección.

Contribuciones de autoría: Los autores participaron en la génesis de la idea, diseño de proyecto, recolección e interpretación de datos, análisis de resultados y preparación del manuscrito del presente trabajo de investigación. Este manuscrito fue elaborado utilizando la Guía CARE por Ricardo Rodríguez, Manuel Munaico, Rosa Paredes y Gaudi Quispe.

Financiamiento: Autofinanciado.

Conflicto de interés: Los autores declaran no tener conflictos de interés.

Recibido: 31 de agosto 2020

Aprobado: 07 de setiembre 2020

Correspondencia: Ricardo Enrique Rodríguez Portilla.

Dirección: Jirón Huiracocha 1735 Departamento 603, Jesús María, Lima-Perú.

Teléfono: +51 - 966915277

Correo: ricardo.rodriguez@upch.pe

Function, and Antigenicity of the SARS-CoV-2 Spike Glycoprotein. *Cell*. 2020 Apr;181(2):281-292.e6.

9. Farina A, Uccello G, Spreafico M, Bassanelli G, Savonitto S. SARS-CoV-2 detection in the pericardial fluid of a patient with cardiac tamponade. *Eur J Intern Med*. 2020 Jun;76:100–1.

10. Bengner M, Williams O, Siddiqui J, Sztrihai L. Intracerebral haemorrhage and COVID-19: Clinical characteristics from a case series. *Brain Behav Immun*. 2020 Jun;S0889159120310977.

11. Muhammad S, Petridis A, Cornelius JF, Hänggi D. Letter to editor: Severe brain haemorrhage and concomitant COVID-19 Infection: A neurovascular complication of COVID-19. *Brain Behav Immun*. 2020 Jul;87:150–1.

12. Reichard RR, Kashani KB, Boire NA, Constantopoulos E, Guo Y, Lucchinetti CF. Neuropathology of COVID-19: a spectrum of vascular and acute disseminated encephalomyelitis (ADEM)-like pathology. *Acta Neuropathol (Berl)*. 2020 Jul;140(1):1–6.

13. Paniz-Mondolfi A, Bryce C, Grimes Z, Gordon RE, Reidy J, Lednický J, et al. Central nervous system involvement by severe acute respiratory syndrome coronavirus-2 (SARS-CoV-2). *J Med Virol*. 2020 Jul;92(7):699–702.

14. Li Z, Yi Y, Luo X, Xiong N, Liu Y, Li S, et al. Development and Clinical Application of A Rapid IgM-IgG Combined Antibody Test for SARS-CoV-2 Infection Diagnosis. *J Med Virol*. 2020 Feb 27;jmv.25727.

15. Li Y, Yao L, Li J, Chen L, Song Y, Cai Z, et al. Stability issues of RT-PCR testing of SARS-CoV-2 for hospitalized patients clinically diagnosed with COVID-19. *J Med Virol*. 2020 Jul;92(7):903–8.

