



SHOCK CRÍPTICO, DIAGNÓSTICO INCIPIENTE

CRYPTIC SHOCK, INCIPIENT DIAGNOSIS

Ricardo García Ayala^{1,2,a}, Sandra Soto Ticse^{1,3,b}, Stephany Matos Santiváñez^{1,4,b}, Allison Ortiz de Orue^{1,4,b}

RESUMEN

El shock críptico es una entidad clínica poco identificada, describe aún paciente con signos de hipoperfusión tisular sin afectación de la presión arterial. En el departamento de emergencia es importante identificar signos de hipoperfusión y evaluar diversas fuentes ocultas de infección realizando una historia clínica completa, un examen físico exhaustivo y de ser necesario imagenología avanzada. Es necesario concluir que la importancia del diagnóstico oportuno de esta entidad clínica ayuda a mejorar significativamente el pronóstico.

Palabras clave: Sepsis; Shock; Ácido láctico (fuente: DeCS BIREME).

ABSTRACT

Cryptic shock is a poorly identified clinical entity, it still describes a patient with signs of tissue hypoperfusion without affecting blood pressure. In the emergency department, it is important to identify signs of hypoperfusion and evaluate various hidden sources of infection by taking a complete medical history, a thorough physical examination, and if necessary advanced imaging. It is necessary to conclude that the importance of the timely diagnosis of this clinical entity helps to significantly improve the prognosis.

Key words: Sepsis; Shock; Lactic acid (source: MeSH NLM).

INTRODUCCIÓN

El shock es una entidad fisiopatológica que consiste en hipoperfusión tisular, es frecuente en los servicios de emergencias⁽¹⁾, tradicionalmente se han descrito cuatro tipos de shock, hipovolémico, obstructivo, cardiogénico y distributivo; la incidencia descrita de este último es del 66%, correspondiendo alrededor del 64% al shock séptico⁽²⁾. El shock se considera potencialmente mortal sino se diagnostica y maneja de forma oportuna, la mortalidad oscila entre 40 – 60% y el shock séptico en 40% y cuando se asocia a disfunción orgánica la letalidad es significativamente mayor⁽³⁾.

Una proporción importante de pacientes que cursan con shock se asocian a hipotensión arterial y existe un grupo de pacientes con “shock críptico” que cursan con signos de hipoperfusión tisular y rangos normales de presión arterial⁽⁴⁾, se describen dos perfiles de shock séptico, clásico (asociado a hipotensión) y críptico (sepsis grave “antigua clasificación, asociado a elevaciones de lactato”⁽⁵⁾; se encontró que los pacientes normotensos con lactato elevado tiene una mortalidad del 15% superior⁽³⁾.

Muchos de los pacientes que ingresan a los servicios de emergencias presentan hipoperfusión

¹ Hospital Nacional Edgardo Rebagliati Martins. Lima, Perú.

² Universidad Nacional de Piura. Piura.

³ Universidad Nacional Mayor de San Marcos. Lima, Perú.

⁴ Universidad Ricardo Palma. Lima, Perú.

^a Médico Emergenciólogo.

^b Médico Residente.

Citar como: Ricardo García Ayala, Sandra Soto Ticse, Stephany Matos Santiváñez, Allison Ortiz de Orue. Shock críptico, diagnóstico incipiente. Rev. Fac. Med. Hum. Octubre 2021; 21(4):876-881. DOI 10.25176/RFMH.v21i4.3799





y pueden permanecer sin ser detectados, a menudo muchos de estos pacientes requieren presentar alteración en los niveles de presión arterial para ser identificados con compromiso hemodinámico⁽⁶⁾.

Presentamos el caso de un paciente con shock críptico según recientes definiciones sin foco infeccioso evidente al ingreso en el servicio de emergencias.

REPORTE DEL CASO

Paciente varón de 73 años, estado basal independiente, con antecedente de hipertensión arterial, 3 días previo a su ingreso, fue evaluado en el servicio de emergencia por presentar caída aparentemente a nivel (no presenciada por los familiares), ocasionándole contusión a nivel frontal, periorbicular izquierdo; dado de alta con medicación sintomática.

Ingresó a la unidad de trauma shock por presentar trastorno del nivel conciencia y un episodio de vómito de contenido alimentario. En la evaluación se encuentra al paciente en mal estado general, presión arterial 120/80mmHg, frecuencia cardíaca 109, frecuencia respiratoria 24, saturación de oxígeno 91% con máscara Venturi a FiO₂ 0.4. Se encontró soporoso, con Escala de Coma de Glasgow (Apertura

ocular 1 Respuesta verbal 2 Respuesta motora 5) 8/15, con movilización de las 4 extremidades, se evidenció equimosis periorbicular y edema del párpado izquierdo, herida afrontada con secreción purulenta a nivel de parpado izquierdo, eritema en labio superior; ruidos cardíacos rítmicos de regular intensidad; murmullo vesicular audible en ambos campos pulmonares y roncales bilaterales. Relleno capilar de aproximadamente 4 segundos, piel marmórea predominante en extremidades inferiores. La gasometría arterial mostró acidemia leve por acidosis respiratoria e hipoxemia parcialmente corregida y lactato elevado, se enviaron muestras a laboratorio para exámenes séricos (Tabla N°1). Se planteó los diagnósticos de insuficiencia respiratoria hipoxémica – hipercapnica probablemente atribuido a proceso neumónico, trastorno del sensorio a descartar hemorragia intracerebral por traumatismo encefalocraneano. Se colocó vía periférica e infusión de solución salina a goteo y se procedió a intubación utilizando fentanilo, midazolam y se conectó a ventilación mecánica con parámetros protectivos. Se trasladó a sala de imágenes, se realizó tomografía cerebral y torácica sin contraste, la cual no mostró lesión isquémica ni hemorrágica cerebral aguda, el parénquima pulmonar sin infiltrados ni efusión pleural (Figura N°1).

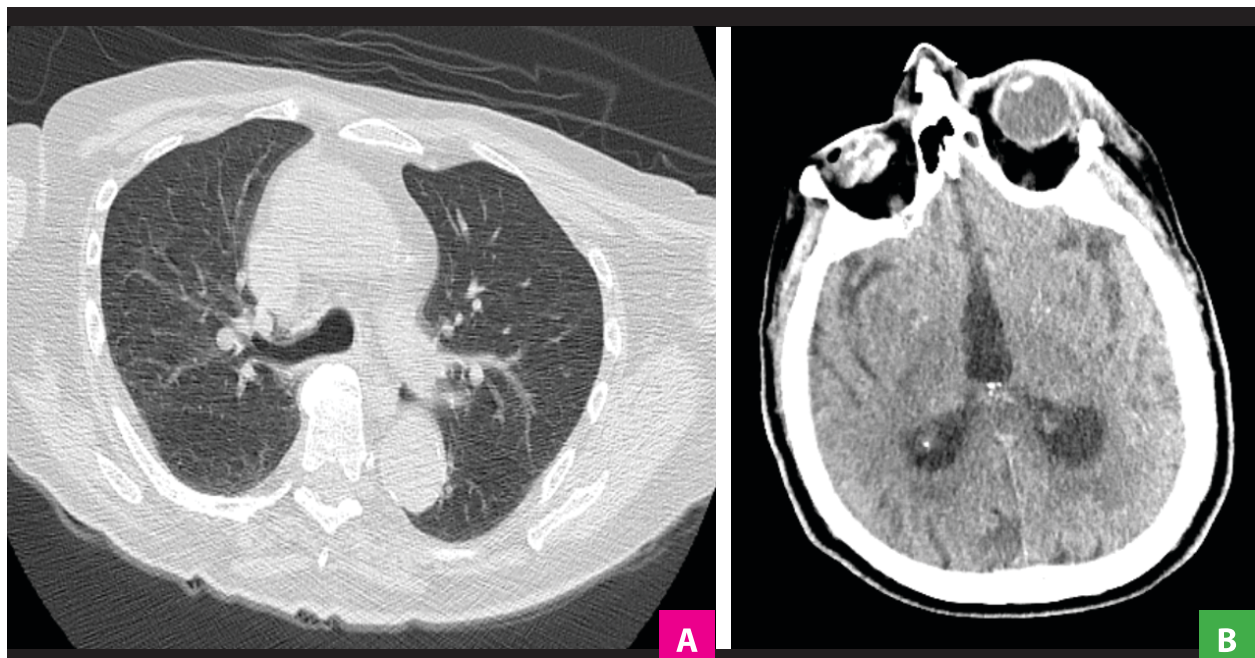


Figura 1. A) Tomografía de tórax sin contraste que no muestra lesiones focales significativas del parénquima pulmonar, ni efusión pleural ni pericardio. **B)** Tomografía de cerebro sin contraste, no se evidencia signos de isquemia ni hemorragia. aguda.

A pesar de no recibir fármacos sedantes, persiste con trastorno de conciencia, además se evidenció pico febril de 38.5 °C. Los exámenes de laboratorio mostraron leucocitosis y neutrofilia (Tabla N°1) y se le reevaluó detalladamente para ubicar el foco probable de infección. Al examen físico no se evidencia cambios respecto al ingreso, y no se encontró signos meníngeos. Al no ser objetivo el foco infeccioso, se consultó con el radiólogo para evaluar detalladamente las imágenes tomográficas el cuál evidenció en la reconstrucción tridimensional

fractura de pared lateral de órbita izquierda y seno maxilar del mismo lado acompañado de hemoseno, asociado a cambios sugestivos de proceso inflamatorio del tejido adyacente (Figura N°2). Con los hallazgos se decide realizar punción lumbar e inicio de corticoides y cobertura antibiótica de amplio espectro (ceftriaxona + vancomicina + ampicilina), se obtiene líquido cefalorraquídeo (LCR) turbio con presión de apertura 85 cm H₂O, se envió muestras para cultivos y citoquímico.

CASO CLÍNICO

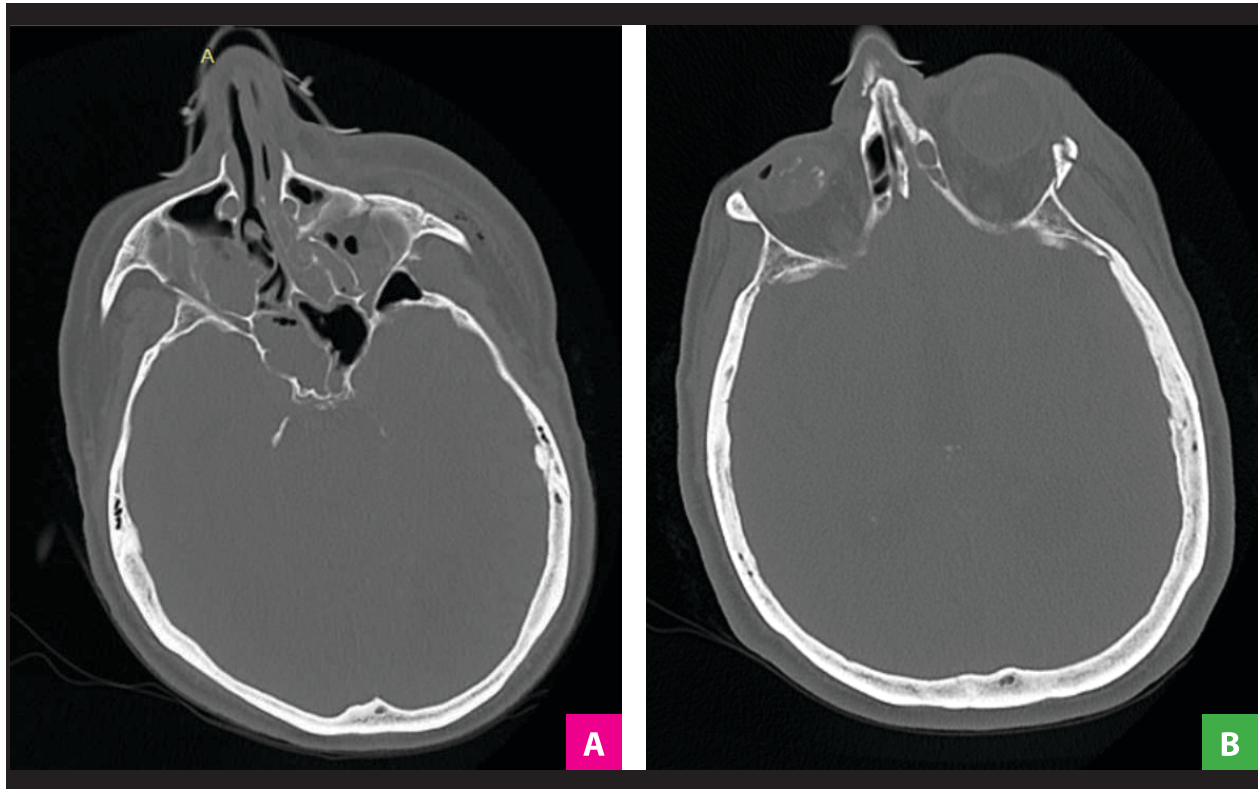


Figura 2. A) Tomografía cerebro – ventana ósea que muestra fractura del seno maxilar izquierdo, acompañado de hemoseno y engrosamiento del TCSC y macizo. **B)** Fractura de pared lateral de órbita izquierda. aguda.

**Tabla 1.** Resultados de laboratorio.

Prueba	Resultados	Referencia
Gases arteriales		
FIO ₂	0.4	
PO ₂	67 mmHg	86 – 100
PCO ₂	47 mmHg	35 – 45
PH	7.3	7.35 – 7.45
HCO ₃	21 mmol/L	22 – 26
Lactato	5.2 mmol/L	0.5 – 1.6
Hemograma		
Leucocitos	36.04 k/ul	4.00 - 11.00
Neutrófilos	92.9 %	40 – 74
Hemoglobina	13.7g/dl	14 -18
Hematocrito	42.1 %	42 – 52
Plaquetas	380 k/l	130 – 400
Bioquímica y electrolitos		
Creatinina	0.92 mg/dl	0.6 - 1.1
Glucosa	279 mg/dl	74 – 106
Úrea	39.9 mg/dl	22 – 55
Potasio	2.99 mmol/L	3.5 -5.5
Sodio	149.4 mmol/L	132 – 146
Cloro	101.9 mmol/L	99 – 109
Examen de orina	Negativo	

El paciente cursó con hipotensión arterial, iniciando bolo de fluidos, sin obtener respuesta se procede a la infusión de norepinefrina hasta obtener una presión arterial media adecuada. Se obtiene resultados de

citoquímico y lactato de LCR (Tabla N°2), el cual muestra células a predominio polimorfonucleares, hipoglucoorraquia e proteinorraquia, lactato significativamente elevado.

Tabla 2. Resultados de laboratorio de LCR.

Prueba	Resultados	Referencia
Citoquímico de LCR		
Color	Xantocrómico	
Aspecto	Turbio	
Glucosa	1 mg/dl	45 – 80
Proteínas	898.5 mg/dl	15 – 40
RCTO, Leucocitario	1120 cel x mm ³	
PMN	95 %	
Mononucleares	5 %	
Lactato	23 mmol/L	

Se replanteó los diagnósticos de shock séptico por meningococcal secundario a fractura de seno maxilar – órbita. Se optimizó la fluidoterapia y se continuó con la titulación de vasoactivos hasta la estabilización, fue trasladado a la unidad de neurocríticos para continuar con el tratamiento y monitoreo. Tres días se corroboró el cultivo positivo para *Streptococo Pneumoniae*; al momento el paciente continúa en el área de hospitalización culminando tratamiento por neumonía intrahospitalaria, estable sin requerimiento de oxígeno suplementario.

DISCUSIÓN

Es frecuente que la identificación de los pacientes con compromiso hemodinámico en las salas de emergencias sea discriminada por la existencia de alteración en la presión arterial, sin embargo; es evidente que muchos pacientes cursan con signos de hipoperfusión tisular en el examen físico, elevaciones significativas del lactato y niveles normales de presión arterial; por ende, dificulta la identificación temprana y manejo oportuno, siendo mayor la mortalidad en este grupo de pacientes⁽³⁾. El médico de emergencias debe ser juicioso al momento de valorar el compromiso de las vías respiratorias y la existencia de signos de hipoperfusión tisular e instaurar un manejo apropiado en las primeras horas hasta garantizar la estabilización hemodinámica y proceder de manera más exhaustiva a la búsqueda de la causa del shock⁽¹⁾. Actualmente dentro de la evaluación sistematizada del paciente con shock se ha introducido métodos diagnósticos rápidos a la cabecera del paciente, el ultrasonido es una herramienta útil utilizada por los médicos de emergencia para la evaluación no invasiva y clasificación del perfil hemodinámico del paciente con shock, el mismo; permite reducir el diagnóstico diferencial y aumentar la precisión diagnóstica para un manejo oportuno^(7,8). No todos los centros cuentan con esta herramienta, en el caso revisado no se logró realizar una evaluación ultrasonográfica, además por la presencia de valores normales de presión arterial y subestimando los signos de hipoperfusión tisular no se direccionó un adecuado abordaje diagnóstico y terapéutico. El shock distributivo es uno de los tipos de shock más frecuentes reportados⁽²⁾, los focos infecciosos más frecuentemente descritos son respiratorio 42.1%, gastrointestinal 31.4%, genitourinario 6.1% y no se encuentra foco infeccioso en la valoración

inicial en el 11% de los pacientes, una proporción menor 1.5% se le atribuye a infecciones del sistema nervioso central⁽⁹⁾. Es importante evaluar las fuentes ocultas de infección realizando una historia clínica completa, un examen físico exhaustivo y de ser necesario imagenología avanzada⁽¹⁾. En el caso presentado, el antecedente de traumatismo craneoencefálico reciente, orientó a la sospecha de probable compromiso del sistema nervioso central, a pesar de la inexistencia de compromiso meníngeo – parenquimal en el examen físico, por otro lado, sólo se reporta la triada clásica de fiebre – rigidez nuca – estado mental alterado en el 41 – 51% de los casos, lo que la ausencia de estos hallazgos no puede usarse para descartar la posibilidad de meningitis bacteriana⁽¹⁰⁾; se reportó que la incidencia de meningitis post TEC varía del 0.2% - 17.8% y aumenta significativamente en presencia de fractura de base de cráneo, neumocéfalo, pérdida de líquido cefalorraquídeo⁽¹¹⁾, con una mortalidad elevada del 29 – 57.9%⁽¹²⁾.

Actualmente algunas revisiones intentan introducir un nuevo sistema de clasificación para el shock séptico de acuerdo con el uso de vasoactivos y lactato sérico, sin embargo; la evidencia no es suficiente (5). No se encontró diferencias en la mortalidad en los perfiles de shock séptico descritos “shock séptico clásico” – “shock críptico”⁽⁵⁾, sin embargo; los pacientes con niveles de lactato de 2.5 – 4 mmol/L tiene un aumento en el riesgo de muerte de 2.2 y aquellos con lactato ≥ 4 mmol/L tiene un riesgo de 7.1 veces mayor⁽⁶⁾.

CONCLUSIÓN

El reto del emergenciólogo o médico de emergencias es identificar precozmente a los pacientes que cursan con signos de hipoperfusión tisular, sin alteración de los valores de presión arterial; la historia clínica dirigida a la búsqueda de antecedentes o factores desencadenantes, examen clínico enfocado y la ayuda de herramientas como el ultrasonido son esenciales en la evaluación del paciente con shock. La importancia del diagnóstico oportuno y evitar el empeoramiento hemodinámico donde es evidente la alteración de los niveles de presión arterial, mejora significativamente el pronóstico. El shock críptico como entidad clínica recientemente descrita permitirá identificar tempranamente pacientes con shock sin compromiso hemodinámico importante y así instaurar un manejo precoz y reducir la morbimortalidad de los pacientes.



Contribuciones de autoría: RAG participó en la concepción, diseño del artículo, redacción y aprobación del informe final. Además, SST, SMS y AOO han participado en la recolección de datos de la historia clínica y aprobación del informe final.

Financiamiento: Autofinanciado.

Conflicto de interés: Los autores declaran que no tienen conflicto de intereses.

Recibido: 13 de mayo 2021

Aprobado: 11 de julio 2021

Correspondencia: Ricardo Jonathan Ayala García

Dirección: Av Prolongación Iquitos 1542. Dpto 1503, Lince, Lima, Perú.

Teléfono: 961066414

Correo: jag-mrng@hotmail.com, ricardo.ayala@unmsm.edu.pe

REFERENCIAS BIBLIOGRÁFICAS

- Guirgis F, Black LP, DeVos EL, Gupta N, Nusbaum J. Points & Pearls: Updates and controversies in the early management of sepsis and septic shock. *Emerg Med Pract.* 2018;20:1–2.
- Standl T, Annecke T, Cascorbi I, Heller AR, Sabashnikov A, Teske W. Nomenklatur, Definition und Differenzierung der Schockformen. *Dtsch Arztebl Int.* 2018;115(45):757–67.
- Wacker DA, Winters ME. Shock. *Emerg Med Clin North Am.* 2014;32(4):747–58.
- Jeremy B. Richards, MD M, Susan R. Wilcox M. Diagnosis And Management Of Shock In The Emergency. *Emerg Med Pract.* 2014;16(3):1–24.
- Ranzani OT, Monteiro MB, Ferreira EM, Santos SR, Machado FR, Noritomi DT. Reclasificando o espectro de pacientes sépticos com o uso do lactato: Sepse grave, choque críptico, choque vasoplégico e choque disóxico. *Rev Bras Ter Intensiva.* 2013;25(4):270–8.
- Howell MD, Donnino M, Clardy P, Talmor D, Shapiro NI. Occult hypoperfusion and mortality in patients with suspected infection. *Intensive Care Med.* 2007;33(11):1892–9.
- McGee WT, Raghunathan K, Adler AC. Utility of functional hemodynamics and echocardiography to aid diagnosis and management of shock. *Shock.* 2015;44(6):535–41.
- Koster G, Van Der Horst ICC. Critical care ultrasonography in circulatory shock. *Curr Opin Crit Care.* 2017;23(4):326–33.
- Shankar-Hari M, Harrison DA, Rubenfeld GD, Rowan K. Epidemiology of sepsis and septic shock in critical care units: Comparison between sepsis-2 and sepsis-3 populations using a national critical care database. *Br J Anaesth* [Internet]. 2017;119(4):626–36. Available from: <http://dx.doi.org/10.1093/bja/aex234>
- van de Beek D, Cabellos C, Dzapova O, Esposito S, Klein M, Kloek AT, et al. ESCMID guideline: Diagnosis and treatment of acute bacterial meningitis. *Clin Microbiol Infect.* 2016;22:S37–62.
- Eftekhari B, Ghodsi M, Hadadi A, Taghipoor M, Sigarchi SZ, Rahimi-Movaghar V, et al. Prophylactic antibiotic for prevention of posttraumatic meningitis after traumatic pneumocephalus: design and rationale of a placebo-controlled randomized multicenter trial [ISRCTN71132784]. *Trials.* 2006;7:2.
- Katayama Y, Kitamura T, Kiyohara K, Sado J, Hirose T, Matsuyama T, et al. Factors associated with posttraumatic meningitis among traumatic head injury patients: a nationwide study in Japan. *Eur J Trauma Emerg Surg* [Internet]. 2019;(0123456789). Available from: <https://doi.org/10.1007/s00068-019-01224-z>

Indexado en:





<https://alicia.concytec.gob.pe/vufind/>



