



# ENDOMETRIOSIS DE REGIÓN MANDIBULAR: REPORTE DE CASO

## JAW REGION ENDOMETRIOSIS: CASE REPORT

Katherine Luisa Contreras Gala<sup>1,a</sup>, Mónica Villafuerte Rozas<sup>1,b</sup>

### RESUMEN

**Introducción:** La endometriosis es una enfermedad ginecológica crónica, que alude a la presencia de glándulas y estroma de tipo endometrial fuera del endometrio uterino. Esta entidad tiene una frecuencia de 10 a 15% en mujeres en edad reproductiva, y su localización más común de presentación es el ovario. A nivel extrapélvico, la localización más común es la localización gastrointestinal y genitourinaria. Sin embargo, puede presentarse en cualquier localización. **Presentación:** Se describe el caso de una paciente mujer, de 40 años de edad con una tumoración en rostro en región mandibular, que se presenta con un tiempo de enfermedad de 2 años. Dentro de los antecedentes de importancia, dos meses antes de la aparición de la tumoración la paciente tuvo una cirugía de endodoncia de una pieza dentaria molar inferior, contigua a región mandibular. Asimismo, un mes antes de la aparición de tumoración, la paciente fue sometida quirúrgicamente a una laparoscopia exploratoria para electrofulguración de focos endometriósicos en miometrio uterino. La paciente fue sometida a una resección quirúrgica de la tumoración de región mandibular descrita; y tras la revisión de las láminas histológicas y de inmunohistoquímica en la institución, se estableció el diagnóstico de Endometriosis. **Conclusión:** La endometriosis extrapélvica es infrecuente en nuestro país, y su diagnóstico requiere de experiencia y entrenamiento visual en el reconocimiento del tejido endometrial normal. Se consideró importante la presentación de este caso debido a que sería el primer caso reportado en el Perú y en el mundo, de una endometriosis localizada en región mandibular.

**Palabras clave:** Endometriosis; Mandibular; Endometriosis extrapélvica (fuente: DeCS BIREME).

### ABSTRACT

**Introduction:** Endometriosis is a chronic gynecological disease, which refers to the presence of endometrial glands and stroma outside the uterine endometrium. This entity has a frequency of 10 to 15% in women of reproductive age, and its most common site of presentation is the ovary. At the extrapelvic level, the most common location is the gastrointestinal and genitourinary location. However, it can occur in any location. **Presentation:** The case of a 40-year-old female patient with a face tumor in the mandibular region is described, presenting with a disease time of 2 years. Among the important antecedents, two months before the appearance of the tumor region, the patient underwent endodontic surgery of a lower molar tooth, contiguous to the mandibular. Likewise, one month before the appearance of the tumor, the patient underwent an exploratory laparoscopy for electrofulguration of endometriotic foci in the uterine myometrium. The patient underwent a surgical resection of the tumor in the mandibular region described; and after reviewing the histological and immunohistochemical slides at the institution, the diagnosis of endometriosis was established. **Conclusion:** Extrapelvic endometriosis is rare in our country, and its diagnosis requires experience and visual training in the recognition of normal endometrial tissue. The presentation of this case was considered important because it would be the first case reported in Peru and in the world, of an endometriosis located in the mandibular region.

**Key words:** Endometriosis; Mandibular; Extrapelvic endometriosis (source: MeSH NLM).

<sup>1</sup> Hospital General María Auxiliadora, Lima-Perú.

<sup>a</sup> Médico Residente de Anatomía Patológica.

<sup>b</sup> Médico Asistente de Anatomía Patológica.

**Citar como:** Katherine Luisa Contreras Gala, Mónica Villafuerte Rozas. Endometriosis de región mandibular: reporte de caso. Rev. Fac. Med. Hum. Octubre 2021; 21(4):889-895. DOI 10.25176/RFMH.v21i4.4033



## INTRODUCCIÓN

La endometriosis es una enfermedad ginecológica crónica, que se define como la presencia de tejido endometrial normal, ubicado anormalmente en localizaciones distintas al endometrio uterino. Es una entidad relativamente común, cuya frecuencia oscila entre 10 a 15% de las mujeres en edad reproductiva, con un pico de incidencia entre 30 a 45 años. Clínicamente puede manifestarse con dispareunia, dismenorrea e infertilidad, aunque también puede ser asintomática<sup>(1,2,3,4)</sup>.

En términos generales, se puede dividir a la endometriosis en pélvica y extrapélvica<sup>(3,5)</sup>. En relación a la localización pélvica, la localización más común es el ovario en un 67%. Otras localizaciones que le siguen en frecuencia son la trompa de Falopio, fondo de saco de Douglas y peritoneo pélvico<sup>(1,2)</sup>.

La endometriosis extrapélvica ha sido descrita en muchos órganos, siendo las localizaciones más frecuentes el tracto gastrointestinal y el tracto genitourinario. Sin embargo, virtualmente podría encontrarse en cualquier localización<sup>(5)</sup>.

En el Perú y en el mundo, existen reportes de caso de endometriosis extrapélvica; sin embargo, no existen reportes de una endometriosis en región mandibular. Por ello, se decide realizar la publicación del presente caso clínico.

## REPORTE DEL CASO

Se presenta el caso de una paciente de sexo femenino, de 40 años de edad, con el antecedente médico de episodios severos de dismenorrea, por endometriosis en miometrio uterino. Como antecedentes quirúrgicos, la paciente tuvo dos meses antes de la aparición de tumoración, una cirugía de endodoncia de una pieza dentaria molar inferior derecha, contigua a región mandibular. Un mes antes de la aparición de tumoración, la paciente fue sometida quirúrgicamente a una laparoscopia exploratoria para electrofulguración de focos endometriósicos localizados en miometrio uterino.

Hace dos años aproximadamente, la paciente

notó en región mandibular derecha, una tumoración pequeña, de aproximadamente 0.5 cm a la palpación clínica, indurada, la cual fue creciendo progresivamente hasta llegar a medir aproximadamente 3 cm. La paciente presentaba dolor en dicha tumoración, de forma intermitente y el dolor se intensificaba principalmente a la digitopresión. Asimismo, la paciente refería mayor intensidad de síntomas durante su periodo menstrual.

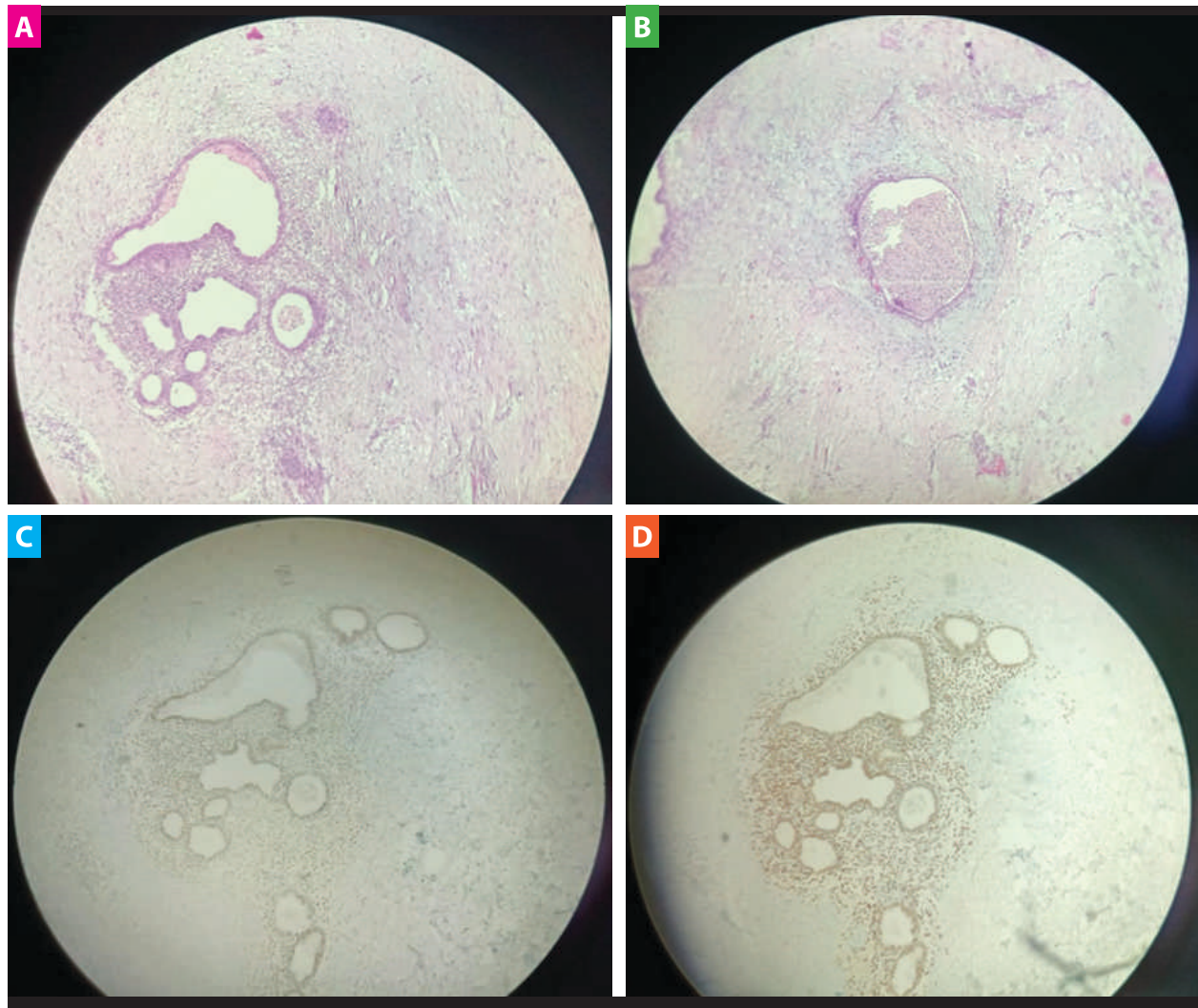
Debido al tamaño y crecimiento de la tumoración, el cirujano de cabeza y cuello decidió realizar una cirugía para su resección quirúrgica, planteando como presunción diagnóstica un fibroma facial. Posteriormente, se envió la pieza quirúrgica al servicio de anatomía patológica.

La paciente no fue sometida a ningún estudio de imagen, puesto que el cirujano de cabeza y cuello optó por realizar la cirugía lo más pronto posible. Tampoco se le realizó dosaje sérico de ningún marcador tumoral.

Al evaluar macroscópicamente la pieza quirúrgica, se observó un fragmento de tejido de superficie irregular de 3x 2.5 x 1.8 cm, de color pardo claro y de consistencia firme. A los múltiples cortes, se evidenció tejido heterogéneo de color pardo blanquecino alternado con áreas amarillentas y otras áreas de color pardo oscuro.

A la microscopia, se observó tejido fibroadiposo con presencia de estructuras glandulares recubiertas por epitelio cilíndrico pseudoestratificado, algunas dilatadas y con presencia de hemosiderófagos en la luz, rodeadas por estroma celular. Con los hallazgos histológicos ya mencionados, se planteó Endometriosis como diagnóstico probable.

Debido a la localización atípica y con fines de apoyo diagnóstico, se solicitó estudios de Inmunohistoquímica para Receptor de Estrógeno y Progesterona (RE/RP), confirmando la sospecha, ambos marcadores inmunohistoquímicos fueron positivos para células estromales y células del epitelio glandular, llegando a concluir con certeza el diagnóstico de Endometriosis.



**Figura 1.** **A)** Glándulas con epitelio cilíndrico pseudoestratificado, rodeadas por estroma celular [Hematoxilina-Eosina] (10x). **B)** Glándulas dilatadas con presencia de hemosiderófagos en su luz [Hematoxilina-Eosina] (10x). **C)** Receptor de Estrógeno (RE) Positivo en células estromales y epitelio glandular (10x). **D)** Receptor de Progesterona (RP) Positivo en células estromales y epitelio glandular (10x).

Posteriormente, la paciente fue reevaluada una semana después de la cirugía, y manifestó sentir una gran mejoría clínica. Por ello, se decidió no prescribirle ningún tratamiento adicional. Tampoco ameritó la instauración de ningún tratamiento hormonoterápico.

La paciente se encontró clínicamente estable sin sintomatología a los 6 meses de reevaluación, actualmente ya no presenta episodios de dismenorrea, ni evidencia otras tumoraciones en región mandibular.

## DISCUSIÓN

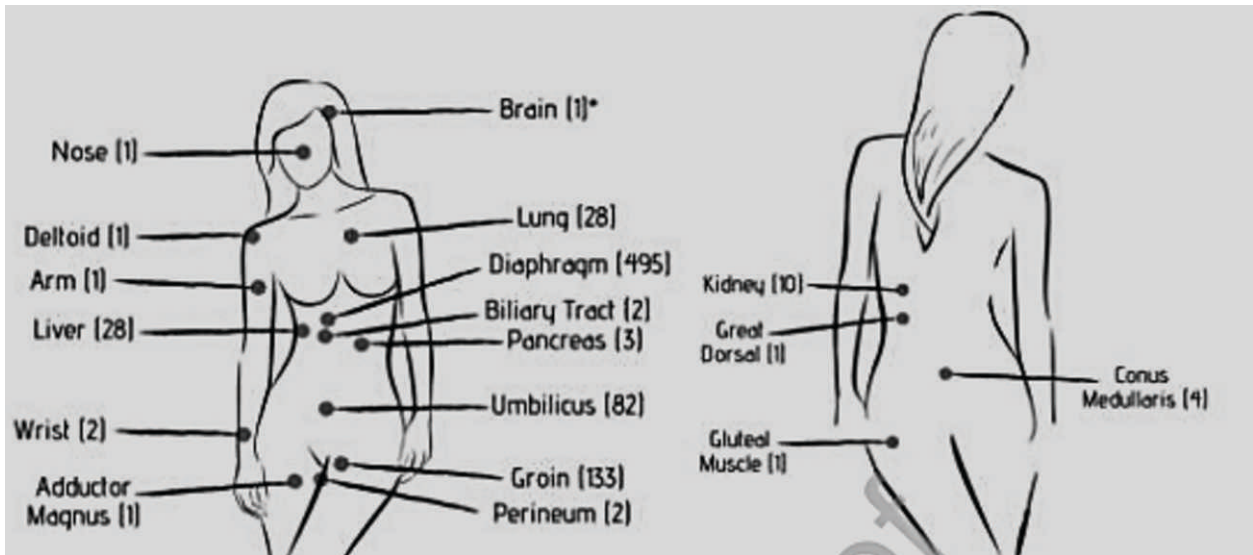
La endometriosis es una entidad considerada como

estrógeno-dependiente, y se considera como la causa más común de dolor pélvico crónico en las mujeres en edad fértil. Debido a su estrógeno-dependencia, es extremadamente rara después de la menopausia<sup>(3)</sup>. La paciente del presente caso clínico tiene 40 años, lo cual va acorde a la edad más frecuente de presentación de esta patología.

La endometriosis extrapélvica suele ser una condición rara y se asocia generalmente a demoras en el diagnóstico y a una morbilidad significativa<sup>(5)</sup>.

Dentro de las localizaciones extrapélvicas encontramos las siguientes, resumidas en el cuadro a continuación<sup>(6)</sup>:





**Fuente:** Andrés MP; Arcoverde FV; Souza CC; Fernandes LFC; Abrão MS y Kho RM.

**Figura 2.** Sitios extrapélvicos reportados de endometriosis (cantidad de casos reportados hasta la fecha).

La endometriosis tiene una etiología multifactorial. explicar el origen de la endometriosis, las cuales se Tradicionalmente, existen tres teorías que intentan resumen a continuación en el siguiente cuadro<sup>(3,4)</sup>:

**Tabla 1.** Teorías acerca de la etiología de la endometriosis.

<b>Teoría de la metaplasia celómica (o metaplasia peritoneal)</b>	<ul style="list-style-type: none"> <li>Propuesta por Meyer en 1903.</li> <li>El desarrollo de la enfermedad es el resultado de un proceso continuo de diferenciación de células mesoteliales del tejido peritoneal o celómico, bajo el efecto de factores inflamatorios u hormonales, resultando en la formación de grupos de células que gradualmente irán a una remodelación en glándulas endometriales y estroma.</li> <li>Esta teoría explica el desarrollo de endometriosis en mujeres con agenesia mülleriana, y el desarrollo de endometriosis en órganos distantes.</li> </ul>
<b>Teoría de la dispersión y "transplantación" de endometrio</b>	<ul style="list-style-type: none"> <li>La dispersión de las células endometriales a través de los vasos linfáticos fue propuesta por Halban en 1924.</li> <li>La teoría más aceptada hasta la actualidad es la de la propagación hematógica de las células endometriales, descrita por Sampson en 1925, quien mencionó que la dispersión retrógrada de las células endometriales vivas puede ocurrir en la cavidad peritoneal y en los ovarios, durante la menstruación.</li> <li>En 1952, Javert demostró histológicamente la presencia de tejido endometrial en las venas pélvicas.</li> <li>Esta teoría intenta explicar las localizaciones extrapélvicas de la endometriosis.</li> </ul>
<b>Teoría de la inducción</b>	<ul style="list-style-type: none"> <li>Combinación de las dos teorías anteriores.</li> <li>Según esta teoría, sustancias desconocidas son liberadas del endometrio y causan transformación de células mesenquimales indiferenciadas a células de tejido endometrial.</li> </ul>

**Fuente:** Machairiotis N.; Stylianaki A.; Dryllis G. et al.



En términos generales, la teoría más aceptada para la patogenia de la endometriosis es la teoría de la implantación endometrial ectópica a través la menstruación retrógrada. Asimismo, la endometriosis extrapélvica, como el caso de la paciente del presente cuadro clínico, puede explicarse por la migración de las células del endometrio a través de vasos linfáticos y sanguíneos<sup>(3,4)</sup>.

En el caso en particular, se encontraron dos antecedentes de importancia: Una cirugía de electrofulguración de focos endometriósicos, y un procedimiento quirúrgico odontológico en una pieza dentaria, cercana al área de aparición del tumor. Destaca principalmente el procedimiento odontológico, debido a que este procedimiento pudo haber contribuido considerablemente, según la teoría de dispersión, con la migración de las células endometriales por vía hematogena hacia la región mandibular.

Existen también ciertos factores que aún hoy son motivo de investigación, y que parecen también estar involucrados en el origen de la endometriosis, los cuales se presentan a continuación:

- **Genéticos:** Se ha observado que las hijas o hermanas de pacientes con endometriosis tienen un mayor riesgo de desarrollar la enfermedad. Se ha descrito un incremento de aproximadamente 10 veces en la incidencia de la enfermedad en mujeres con pariente de primer grado afectado. Asimismo, en estudios realizados se ha encontrado asociación de la endometriosis con el cromosoma 10q26 y con la región 7p15.2<sup>(3)</sup>.

- **Inmunológicos:** Existe la posibilidad de que el sistema inmunológico pueda no ser capaz de defenderse ante una situación de menstruación retrógrada. Por ello se cree que pueda existir una asociación causal entre la endometriosis y enfermedades autoinmunes, reacciones alérgicas y ciertas toxinas<sup>(3)</sup>.
- **Ambientales:** Se presume que los factores ambientales pueden causar endometriosis, específicamente algunos plásticos y cocinar con ciertos tipos de recipientes de plástico o con microondas y el efecto de la dioxina, la cual podemos encontrarla como contaminante del ambiente en incendios forestales, y también en alimentos de origen animal con alto contenido en grasa. Adicionalmente, los pesticidas y las hormonas en algunos alimentos pueden causar también un desequilibrio hormonal, y consecuentemente aumentar el riesgo de surgimiento de una endometriosis<sup>(3)</sup>.
- **Defectos congénitos:** En el caso de pacientes con himen atrésico, la primera menstruación puede permanecer atrapada dentro del útero de la paciente, aumentando la posibilidad de menstruación retrógrada y, por tanto, el riesgo de endometriosis<sup>(3)</sup>.

En relación al diagnóstico histopatológico de la endometriosis tanto pélvica como extrapélvica, existen los siguientes criterios, y debe cumplirse mínimo 2 de ellos, para establecer el diagnóstico definitivo<sup>(2)</sup>.

**Tabla 2.** Criterios histopatológicos de Endometriosis.

Criterios histopatológicos
<p><b>1. Glándulas de tipo endometrial</b></p> <ul style="list-style-type: none"> <li>• Epitelio de tipo mülleriano, o endometrial; que consiste en un epitelio cilíndrico simple o pseudoestratificado. También puede verse un epitelio atrófico.</li> <li>• Puede mostrar atipia degenerativa (núcleos "borrosos" agrandados) o metaplasia.</li> </ul>
<p><b>2. Estroma de tipo endometrial</b></p> <ul style="list-style-type: none"> <li>• A menudo contiene una fina red capilar.</li> <li>• Puede sufrir metaplasia del músculo liso, fibrosis (de larga duración), y cambio decidual.</li> <li>• Puede ser mixoide (especialmente durante el embarazo).</li> <li>• El estroma puede ser sólo un componente identificable, en cuyo caso se puede denominar endometriosis estromal.</li> </ul>
<p><b>3. Evidencia de hemorragia crónica</b></p> <ul style="list-style-type: none"> <li>• Macrófagos espumosos o cargados de hemosiderina (hemosiderófagos).</li> </ul>

**Fuente:** Han L, García R, Busca A, y Parra-Herran C.

La endometriosis puede ser diagnosticada con criterios histopatológicos bien definidos, como se presentó en la Tabla 2<sup>(2)</sup>. En este reporte de caso, se evidenciaron todos estos criterios, por lo cual se realizó el diagnóstico final de endometriosis, en este caso, de localización mandibular.

El estudio inmunohistoquímico puede ser de ayuda en casos dudosos, ya que las estructuras glandulares expresan citoqueratina 7 (CK7), receptores de estrógenos y progesterona (RE/RP), los mismos inmunomarcadores que se expresan en el endometrio normal<sup>(7)</sup>.

Asimismo, en el caso de sospecha de endometriosis estromal, o en la situación en que deseamos comprobar que el estroma que estamos viendo microscópicamente corresponde a un estroma endometrial, podemos utilizar inmunohistoquímica para CD10, así como también el receptor de estrógeno (RE), los cuales pueden ser útiles para marcar a las células estromales. Sin embargo, es importante tener en consideración que CD10 es un marcador bastante inespecífico y que otras células estromales en el tracto genital femenino pueden ser también RE positivo<sup>(1)</sup>.

Clínicamente, una endometriosis tanto pélvica como extrapélvica puede ser confundida con cualquier tumoración proliferativa ya sea benigna o maligna. La clave para sospechar el diagnóstico de una endometriosis consiste en indagar acerca de la historia clínica de la paciente, en búsqueda de síntomas relacionados tales como dismenorrea, dispareunia e infertilidad<sup>(5)</sup>. En el caso de la paciente, encontramos como síntoma importante a la dismenorrea.

Teniendo en cuenta la naturaleza de la enfermedad endometriósica y el dolor crónico asociado, el tratamiento suele ser todo un desafío. La endometriosis, al ser multifactorial y no tener una causa definida, tiene un tratamiento básicamente empírico<sup>(8)</sup>.

Con respecto al tratamiento médico, puede utilizarse píldoras anticonceptivas, debido a que provocan reducción de la cantidad de sangrado y de esa manera permiten la reducción del dolor durante el período menstrual<sup>(3)</sup>.

Además, puede usarse también los agonistas de la hormona liberadora de gonadotropina (GnRH) porque bloquean la producción de hormonas estimulantes de los ovarios, lo cual reduce los niveles de estrógeno, y consecuentemente ocasiona que

el tejido endometrial disminuya. Los agonistas de GnRH pueden forzar la remisión de la endometriosis durante el tiempo del tratamiento y a veces durante meses o años después<sup>(3)</sup>.

Sin embargo, las alternativas médicas que incluyen la supresión hormonal, han probado ser de una efectividad limitada. Por ello, es que hoy en día no existe aún el medicamento ideal<sup>(8)</sup>.

Por ello, el tratamiento médico suele asociarse a tratamiento quirúrgico conservador o no conservador, dependiendo el deseo de la paciente de preservar o no su capacidad reproductiva.

El tratamiento quirúrgico conservador puede incluir electrofulguración, láser de evaporación y coagulación térmica, y puede realizarse por vía laparoscópica o laparotomía (cirugía abierta)<sup>(3)</sup>. Independientemente de la técnica quirúrgica utilizada, es importante que se realice una adecuada eliminación de todas las lesiones endometriósicas, y una limpieza cuidadosa de todas las adherencias para poder reducir notablemente el dolor pélvico y el riesgo de infertilidad en aquellas mujeres que desean preservar su capacidad reproductiva<sup>(3)</sup>.

El tratamiento quirúrgico no conservador incluye la realización de una histerectomía total, específicamente para aquellas mujeres que ya tengan su paridad satisfecha<sup>(8)</sup>.

El tratamiento quirúrgico se recomienda realizarlo sólo cuando el dolor no puede ser manejado médicamente y hay afectación de la calidad de vida. El tratamiento quirúrgico no está exento de complicaciones, por lo que se requiere una serie de condiciones para lograr que la cirugía cumpla con su finalidad principal: aliviar el dolor<sup>(8)</sup>.

En relación al tratamiento, es relevante mencionar que la paciente no recibió en ningún momento tratamiento hormonal con anticonceptivos ni con análogos de GnRh, puesto que tras la cirugía de electrofulguración de focos endometriósicos, los episodios de dismenorrea disminuyeron considerablemente.

Asimismo, tras la resección quirúrgica de la tumoración de región mandibular, la paciente presentó mejoría clínica significativa; por lo cual se decidió no prescribirle ningún tratamiento complementario.

## CONCLUSIÓN

La endometriosis extrapélvica es infrecuente en



nuestro país, y el pensar en dicho diagnóstico requiere de experiencia y entrenamiento visual en el reconocimiento del tejido endometrial normal.

Con el presente informe de caso, se pretende motivar a todos los anatomopatólogos, a tener en consideración el diagnóstico de Endometriosis, siempre que nos enfrentemos a una paciente en

edad reproductiva con una tumoración en cualquier localización del cuerpo.

Asimismo, se recomienda siempre hacer un adecuado correlato clínico-patológico para establecer un diagnóstico debidamente sustentado; de tal forma que pueda posteriormente brindarse un tratamiento dirigido al paciente.

**Contribuciones de autoría:** Katherine Luisa Contreras Gala y Monica Villafuerte Rozas han participado en la concepción del artículo, la recolección de datos y la redacción del presente artículo.

**Financiamiento:** Autofinanciado.

**Conflicto de interés:** Los autores declaran no tener conflicto de interés.

**Recibido:** 07 de julio 2021

**Aprobado:** 09 de agosto 2021

**Correspondencia:** Katherine Luisa Contreras Gala

**Dirección:** Jirón Trinidad Morán 275. Urbanización El Retablo- I Etapa, Lima-Perú.

**Teléfono:** +51 936114230

**Correo:** katycl9@hotmail.com

## REFERENCIAS BIBLIOGRÁFICAS

1. McCluggage, GT. Endometriosis-related pathology: a discussion of selected uncommon benign, premalignant and malignant lesions. *Histopathology* 2020, 76, 76–92. DOI: 10.1111/his.13970
2. Han L, García R, Busca A, Parra-Herran C. Endometriosis. *PathologyOutlines.com website*. <https://www.pathologyoutlines.com/topic/ovarynontumorendometriosis.html>. Accessed April 15th, 2021.
3. Machairiotis, N., Stylianaki, A., Dryllis, G. et al. Extrapelvic endometriosis: a rare entity or an under diagnosed condition? *Diagn Pathol* 2013, 8: 194. <https://doi.org/10.1186/1746-1596-8-194>
4. Villena Galarza, MV. Silvers Godoy JP. Silvers Espinosa, JE. Endometrioma subcutáneo en la pared abdominal. A propósito de un caso. *Rev Metro Ciencia* 2017; 25(1): 20-23. Disponible en: <https://docs.bvsalud.org/biblioref/2019/03/986604/metro-junio-out-2017-1-18-21.pdf>
5. Mignemi G, Facchini C, Raimondo D, Montanari G, Ferrini G, Seracchioli R. A case report of nasal endometriosis in a patient affected by Behcet's disease. *J Minim Invasive Gynecol* 2012. Jul-Aug; 19(4):514-6. doi: 10.1016/j.jmig.2012.03.005. PMID: 22748956.
6. Andrés, MP, Arcoverde, FV, Souza, CC, Fernandes, LFC, Abrão, MS y Kho, RM. Endometriosis extrapélvica: una revisión sistemática. *Revista de Ginecología Mínimamente Invasiva*, 2019. doi: 10.1016 / j. jmig.2019.10.004
7. Maira González, N., Vidal Santana, F., Castro Sánchez, A., & Pérez Quintela, B. V. Endometriosis cutánea: a propósito de un caso. *Progresos de Obstetricia y Ginecología* 2013, 56(3), 156–158. doi: 10.1016/j.pog.2012.07.007
8. Negrón Rodríguez José. Manejo del dolor pélvico crónico en pacientes con endometriosis. *Rev. peru. ginecol. obstet.* [Internet]. 2016 Ene [citado 2021 Jul 18]; 62( 1 ): 69-76. Disponible en: [http://www.scielo.org.pe/scielo.php?script=sci\\_arttext&pid=S2304-51322016000100007&lng=es](http://www.scielo.org.pe/scielo.php?script=sci_arttext&pid=S2304-51322016000100007&lng=es).

Indexado en:



[http://www.scielo.org.pe/scielo.php?script=sci\\_serial&pid=2308-0531&lng=es&nrm=iso](http://www.scielo.org.pe/scielo.php?script=sci_serial&pid=2308-0531&lng=es&nrm=iso)



<https://network.bepress.com/>



<https://doaj.org/>



<http://lilacs.bvsalud.org/es/2017/07/10/revisiones-indizadas-en-lilacs/>

