



EVOLUCIÓN DE LA TERAPIA FOTODINÁMICA EN EL MANEJO DE LA QUERATOSIS ACTÍNICA: ¿QUÉ TAN EFECTIVA Y SEGURA ES SEGÚN LA EVIDENCIA ACTUAL?

EVOLUTION OF PHOTODYNAMIC THERAPY IN THE MANAGEMENT OF ACTINIC KERATOSIS:
¿HOW EFFECTIVE AND SAFE IS IT ACCORDING TO CURRENT EVIDENCE?

Laura Valentina Vargas Monroy ^a, Andrés Felipe Londoño Serna ^b, Duvan Alejandro Grisales Cano ^c,
Carlos Andrés Jaraba Herazo ^d, Ivan Andres Peña Chamorro ^e, Max Jesus Bustillo Orozco ^f,
Zulmy Valeria Montenegro Salcedo ^g, Michael Ortega Sierra ^h

RESUMEN

Introducción: La queratosis actínica consiste en una entidad patológica dermatológica premaligna, caracterizada por tener el potencial de progresar a carcinoma escamocelular. A la fecha, no existe un tratamiento con un adecuado balance beneficio-riesgo. La terapia fotodinámica se postula como una de las herramientas terapéuticas más eficaces. No obstante, aún existe divergencia en cuanto a la calidad de la evidencia disponible. El objetivo de esta revisión consiste en analizar la evidencia más reciente sobre la evolución del rendimiento terapéutico de la terapia fotodinámica en el manejo de la queratosis actínica. Se realizó una búsqueda bibliográfica en las bases de datos PubMed, Scopus, y MEDLINE. Con base en el ensayo controlado aleatorizado más reciente, donde compararon el uso de fototerapia dinámica combinado con ácido aminolevulínico sin incubación versus con incubación de una hora, se evidenció que el grupo intervención tuvo mayor porcentaje de resolución de lesiones comparado al grupo control (49,5 % versus 34,9 %, $p=0,002$), así como menor dolor en el grupo intervención ($p=0,03$); adicional a la tendencia similar en los otros estudios, se encuentra que esta terapia podría ser eficaz y beneficiosa en el manejo de la queratosis actínica. A pesar de que la evidencia sobre el uso de fototerapia dinámica y sus distintos esquemas combinados, para el manejo de la queratosis actínica es limitada y heterogénea, existe una marcada tendencia sobre un potencial beneficio, comparado a otras terapias.

Palabras clave: Fototerapia, queratosis actínica, terapéutica, seguridad, Eficacia. (Fuente: DeCS- BIREME)

ABSTRACT

Introduction: Actinic keratosis is a premalignant dermatological condition characterized by the potential to progress to squamous cell carcinoma. To date, there is no treatment with an adequate benefit-risk balance. Photodynamic therapy is proposed as one of the most effective therapeutic tools. However, there is still divergence regarding the quality of available evidence. The objective of this review is to analyze the most recent evidence on the therapeutic performance of photodynamic therapy in the management of actinic keratosis. A literature search was conducted in the PubMed, Scopus, and MEDLINE databases. Based on the most recent randomized controlled trial comparing, the use of dynamic phototherapy combined with aminolevulinic acid without incubation versus incubation for one hour; it was found that the intervention group had a higher percentage of lesion resolution compared to the control group (49.5% vs. 34.9%, $p=0.002$), as well as less pain in the intervention group ($p=0.03$). In addition, a similar trend was observed in other studies, suggesting that this therapy could be effective and beneficial in the management of actinic keratosis. Despite the limited and heterogeneous evidence regarding the use of dynamic phototherapy and its various combined regimens for the management of actinic keratosis, there is a clear trend towards potential benefits compared to other therapies.

Keywords: Phototherapy, actinic keratosis, therapeutics, safety, efficacy. (Source: MESH-NLM)

^a Médica general, Departamento Médico, Universidad Nacional de Colombia, Bogotá, Colombia.

^b Médico general, Facultad de Medicina, Corporación Universitaria Remington, Medellín, Colombia.

^c Médico general, Facultad de Medicina, Universidad Cooperativa de Colombia, Medellín, Colombia.

^d Médico general, Facultad de Medicina, Universidad de Ciencias Aplicadas y Ambientales, Bogotá, Colombia.

^e Médico general, Facultad de Medicina, Universidad de Cartagena, Cartagena, Colombia.

^f Médico general, Facultad de Medicina, Universidad del Norte, Barranquilla, Colombia.

^g Médica general, Departamento Médico, Universidad del Cauca, Popayá, Colombia.

^h Médico general, Universidad Centroccidental Lisandro Alvarado - Hospital Central Antonio María Pineda, Barquisimeto, Venezuela.

Citar como: Vargas Monroy LV, Londoño Serna AF, Grisales Cano DA, Jaraba Herazo CA, Peña Chamorro IA, Bustillo Orozco MJ, Montenegro Salcedo ZV, Ortega Sierra M. Evolución de la terapia fotodinámica en el manejo de la queratosis actínica: ¿Qué tan efectiva y segura es según la evidencia actual?. Rev Fac Med Hum. 2024;24(4):190-195. [doi:10.25176/RFMH.v24i4.6016](https://doi.org/10.25176/RFMH.v24i4.6016)

Journal home page: <http://revistas.urp.edu.pe/index.php/RFMH>

Artículo publicado por la Revista de la Facultad de Medicina Humana de la Universidad Ricardo Palma. Es un artículo de acceso abierto, distribuido bajo los términos de la Licencia Creative Commons: Creative Commons Attribution 4.0 International, CC BY 4.0 (<https://creativecommons.org/licenses/by/4.0/>), que permite el uso no comercial, distribución y reproducción en cualquier medio, siempre que la obra original sea debidamente citada. Para uso comercial, por favor póngase en contacto con revista.medicina@urp.edu.pe





INTRODUCCIÓN

La queratosis actínica consiste en una entidad patológica dermatológica premaligna, caracterizada por tener el potencial de progresar a carcinoma escamocelular⁽¹⁾. Estas lesiones aparecen en áreas con una historia significativa de exposición solar, las cuales pueden confundirse con otras lesiones de observación frecuente y causadas por el mismo factor desencadenante^(2,3). A la fecha, existe una ausencia representativa y precisa de datos que permitan describir su comportamiento epidemiológico^(1,4). Sin embargo, se presume que es más común de lo pensado, en zonas costeras, donde existen espacios operativos y laborales vinculados con la exposición solar crónica⁽⁵⁾.

A pesar de que se desconoce con exactitud su patogenia y fisiopatología, se ha reportado que la exposición a rayos ultravioleta genera cambios en vías de señalización reguladoras a nivel de los queratinocitos en la capa epidérmica y propicia un ambiente oncogénico, que estimula la replicación, diferenciación, y migración tumoral^(1,5). Así, la detección y manejo oportuno es esencial, para detener la progresión a carcinoma. A la fecha, no existe un tratamiento con un adecuado balance beneficio-riesgo, toda vez que las terapias enfocadas en la lesión o en el territorio de la lesión, generan, con mucha frecuencia, malestar y efectos secundarios que afectan la calidad de vida o producen morbilidad^(1,3). La terapia fotodinámica se postula como una de las herramientas terapéuticas más eficaces, toda vez que tiene la capacidad de actuar en lesiones que no son visibles al examen físico, lo cual genera especies reactivas de oxígeno que eliminan las células anómalas⁽⁶⁻⁸⁾. No obstante, aún existe divergencia en cuanto a la calidad de la evidencia disponible^(9,10), sobre todo, porque son muy escasos los estudios que han intentado dar respuesta específicamente al rendimiento terapéutico de la terapia fotodinámica sobre la queratosis actínica, a pesar de la evolución en ciertas particularidades técnicas⁽⁴⁾.

Considerando la relevancia de este tópico, sobre todo por la ausencia de evidencia en habla hispana, que sintetice literatura para la comprensión y posible manejo de esta enfermedad, el objetivo de esta revisión consiste en analizar la evidencia más reciente sobre la evolución del rendimiento terapéutico de la terapia

fotodinámica en el manejo de la queratosis actínica.

MÉTODOS

Se diseñó y reprodujo una búsqueda bibliográfica, utilizando los términos de búsqueda terapia fotodinámica y queratosis actínica, además de sinónimos, los cuales fueron combinados con los operadores AND y OR, en las bases de datos PubMed, Scopus, y MEDLINE. Se incluyó cualquier artículo disponible a texto completo, que evaluara la eficacia y seguridad de la de la terapia fotodinámica en el manejo de la queratosis actínica y se dio prioridad a estudios originales y revisiones sistemáticas y metanálisis. Se incluyeron artículos publicados hasta el año 2023. Se identificaron un total de cinco artículos con evidencia clínica potencialmente relevantes. Adicionalmente, se incluyeron referencias para la discusión de aspectos teóricos básicos de la enfermedad y perspectivas futuras. Los estimados y cálculos encontrados se expresaron en sus medidas originales, ya sean frecuencias, porcentajes, intervalos de confianza (IC), diferencia de medias (DM), riesgo relativo (RR), odds ratio (OR) o hazard ratio (HR).

Aspectos fisiopatológicos y terapéuticos de la queratosis actínica

Tal y como se mencionó previamente, la queratosis actínica es una neoplasia resultante de una proliferación anómala de los queratinocitos epidérmicos⁽¹¹⁾. Las lesiones de la queratosis actínica pueden presentarse de forma progresiva pero lenta y se caracteriza por tener pequeñas pápulas eritematosas, algunas veces pigmentadas, en zonas donde suele existir mayor exposición al sol^(1,12). La piel circundante suele presentar telangiectasias, discromía cutánea, elastosis solar, y atrofia dérmica. No obstante, de acuerdo a las fases de la historia natural de la enfermedad, estas lesiones pueden resolver de forma espontánea, pueden persistir de forma benigna o, en el peor de los casos, progresar a malignidad⁽¹³⁾. Aun así, se ha descrito que, en aquellos casos en los que existe regresión espontánea, puede haber reaparición tiempo después⁽¹⁴⁾. Este comportamiento puede verse muy influenciado por algunos potenciales factores de riesgo reportados, que pueden ayudar a la persistencia o progresión de las lesiones, como son la edad avanzada (mayor de 60–65 años), sexo masculino, piel clara,



inmunosupresión, antecedente de queratosis actínica o algún cáncer de piel, y el principal factor asociado: La exposición solar crónica, la cual va relacionada a pertenecer en una región tropical, donde se registran mayores temperaturas comparado a otras zonas con climas variados^(14,15).

A nivel celular y molecular, se ha planteado que, secundario a la exposición por rayos ultravioleta, se desencadenan tres mecanismos que pueden culminar en la inestabilidad genómica y celular, que conllevan a la aparición de lesiones y/o malignidad^(16,17). Inicialmente, los rayos ultravioletas generan fotodaño del ácido desoxirribonucleico (DNA), que, luego de una exposición significativa y alteración de la dinámica celular, ocasiona mutación en el gen supresor de tumores p53 y proteínas asociadas y produce falla en

los mecanismos reguladores de muerte celular, con consiguiente inestabilidad genómica y replicación y/o diferenciación anómala⁽³⁾. Adicionalmente, los rayos ultravioletas, sobre la membrana fosfolipídica celular, desencadenan cierta interacción con el ácido araquidónico, que, luego de procesos líticos, se liberan prostaglandinas y se produce un ambiente inflamatorio crónico⁽¹⁾. Agregado, también, se ha descrito una alteración en la señalización intracelular, debido a la desregulación del metabolismo de especies reactivas de oxígeno, factor activador plaquetario y el ácido trans-urocánico, que conllevan a daño celular⁽³⁾. Todo esto produce un desorden inmunológico local que genera inmunosupresión que, acompañado con los otros mecanismos fisiopatológicos, estimula el ambiente protumoral (figura 1).

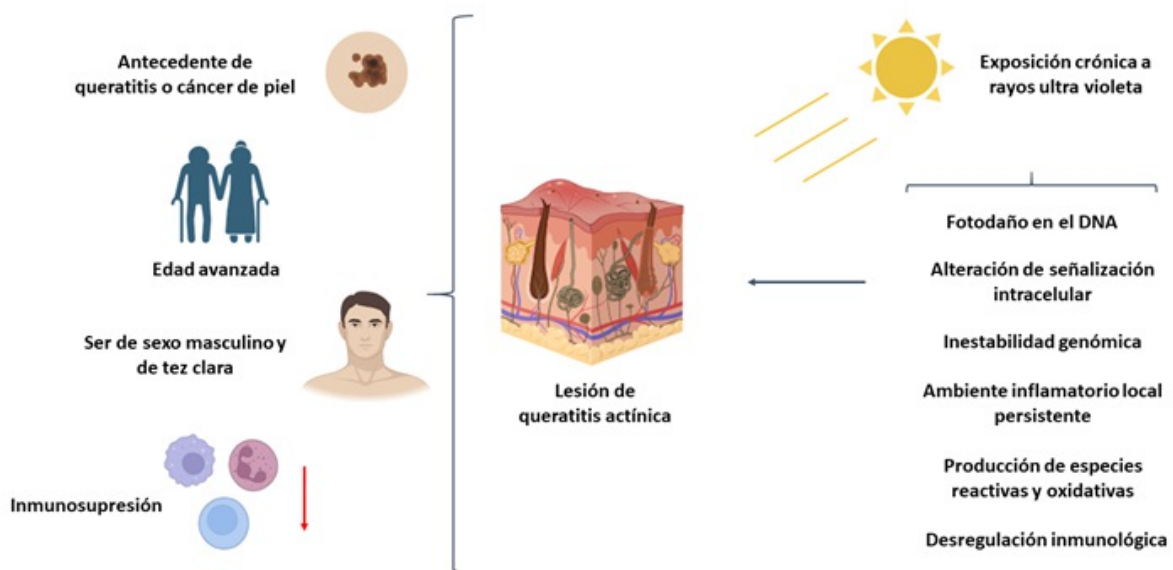


Figura 1. Mecanismos celulares y moleculares y factores de riesgo asociados a la patogenia y fisiopatología de la queratosis actínica. Fuente: autores.

Con base en la información anterior, se han propuesto ciertas terapias, tales como: crioterapia, resección o escisión, para el caso de eliminación de lesiones directamente en la zona⁽¹⁸⁻²⁰⁾. Entre los tratamientos aplicados directamente sobre la zona donde se encuentran las lesiones, se puede utilizar la dermoabrasión, laser, exfoliación química, terapia fotodinámica, y medicación tópica (haciéndose uso de

5-Fluorouracil, diclofenaco sódico, o imiquimod). De estos, la fototerapia dinámica tiene como objetivo la aplicación de un fotosensibilizador en un área específica, que, luego de una exposición de una fuente de luz controlada, genera especies reactivas de oxígeno que destruyen de forma selectiva las células anómalas^(1,19,20). No obstante, entre las desventajas descritas, se encuentra la producción de dolor, lo que requiere de un

tiempo prolongado de espera en los centros especializados; es así que existe la variación de la fototerapia dinámica con la luz del día. Esta terapia, ha evolucionado en los últimos años para esta condición ^(16,18,19). Sin embargo, ¿qué tanta evidencia y qué calidad posee?

Evolución de la terapia fotodinámica en el manejo de la queratosis actínica: ¿Qué tan efectiva y segura es?

Considerando que el número de casos de cáncer de piel tipo no melanoma ha incrementado a nivel global en los últimos años⁽²¹⁾, es necesario poseer evidencia clínica de calidad que pueda ser aplicable en la práctica real. En el año 2012, en una revisión Cochrane, realizada por Gupta et al.⁽²²⁾, se sistematizó evidencia sobre intervenciones para queratosis actínica, en la que se incluyeron 83 ensayos controlados aleatorizados, con una muestra de 10 036 sujetos. En primera instancia, los autores evidenciaron un déficit metodológico entre los estudios, con un alto riesgo de sesgo de reporte entre los estudios.

En segundo lugar, respecto a los desenlaces, en el caso del aclaramiento, los tratamientos dirigidos a la zona: Uso de diclofenaco al 3 % más ácido hialurónico al 2,5 % (RR 2,46; IC 95%: 1,66 - 3,66), de 5-fluorouracil al 0,5 % (RR 8,86; IC 95 %: 3,67 - 21,44), imiquimod al 5 % (RR 7,70; IC 95%: 4,63 - 12,79), y mebutato de ingenol del 0,025% al 0,05% (RR 4,50; IC 95%: 2,61 - 7,74), mostraron superioridad comparado a placebo. Respecto a la fototerapia dinámica, se evidenció que, respecto a la resolución de lesiones individuales, el uso combinado de ácido aminolevulínico y metil aminolevulinato como fotosensibilizador junto a la fototerapia, aumenta 5,22 (IC 95 %: 2,88 - 13,43) y 3,56 (IC 95 %: 3,17 - 6,28) veces la probabilidad de resolver lesiones. Sin embargo, se reportó que un número significativo de pacientes (n=261/4000) sufrieron efectos adversos, por lo que debieron retirarse. Aun así, hasta ese punto, se concluyó que la fototerapia podría ser la terapia más efectiva en cuanto a desenlaces resolutivos y estéticos, comparado a otras terapias⁽²²⁾.

Fue hasta 2021, que Galitzer et al.⁽²³⁾ publicaron los resultados del primer estudio aleatorizado, donde incluyó 15 pacientes con queratosis actínica, con el objetivo de determinar eficacia y seguridad de la

fototerapia dinámica, para lo cual usó gel de ácido levulínico al 10 %, luz roja y adapaleno antes del tratamiento. Se instauró, la terapia de la siguiente forma: Uso de adapaleno en gel al 0,1 % dos veces al día por una semana previa aplicación de la fototerapia dinámica. El grupo control consistió en la exposición a fototerapia dinámica solamente. Posterior a ocho semanas, se encontró que 12 sujetos en el grupo intervención lograron conseguir del 50 % al 100 % de la resolución de las lesiones, comparado a 10 sujetos en el grupo control. Adicionalmente, la mediana de tiempo de reducción de las lesiones fue 72 % menor, comparado al grupo control (p= 0,01); existió una adecuada tolerabilidad entre ambos grupos y una alta satisfacción percibida por los pacientes. Entonces, se concluyó que el esquema planteado era eficaz y seguro para el manejo de queratosis actínica ⁽²³⁾.

Un año después, Kiss et al.⁽²⁴⁾ compartieron los resultados de serie de casos compuesta por 10 pacientes, a los cuales aplicaron el esquema de una sola sesión de fototerapia dinámica acompañado de ácido aminolevulínico. Los investigadores observaron respuesta completa en tres individuos y parcial, en el resto. De forma general, la tolerabilidad fue buena, se reportaron eventos adversos locales solo en cuatro pacientes ⁽²⁴⁾. Recientemente, en el año 2023, Salman et al.⁽²⁵⁾ realizaron el metanálisis más actualizado, en el que evaluaron la seguridad y eficacia de la combinación de crioterapia y fototerapia dinámica con imiquimod para queratosis actínica, que incluyeron cinco estudios. Al realizar el análisis global, se evidenció que la combinación de crioterapia e imiquimod aumenta la probabilidad hasta 5,2 veces de resolución de lesiones (IC 95 %: 1,56 - 24,1; p=0,01), comparado a otros esquemas.

Adicionalmente, al combinar imiquimod con fototerapia dinámica, la resolución de lesiones aumentó un 5 %, comparado a utilizar alguna de ambas terapias de forma individual ⁽²⁵⁾. Entonces, hasta este punto, se asumía que estos esquemas podían ser las terapias más eficaces para el manejo de queratosis actínica, hasta que Anvery et al. ⁽¹⁰⁾ publicaron los resultados de un ensayo controlado aleatorizado, en el que compararon el uso de fototerapia dinámica combinado con ácido aminolevulínico sin incubación versus con incubación de una hora, para queratosis



actínica. Los autores incluyeron a 27 sujetos (n=13 en grupo intervención versus n=14 en grupo control) y evaluaron desenlaces a una semana y ocho semanas. Posterior al seguimiento, se evidenció que, el grupo intervención tuvo mayor porcentaje de resolución de lesiones comparado al grupo control (49,5 % versus 34,9 %, $p=0,002$). Así mismo, se reportó menor dolor en el grupo intervención ($p=0,03$). Sin embargo, no existió diferencia estadísticamente significativa en cuanto a promedio de puntaje de irritación dérmica, días para retorno laboral y satisfacción por parte del paciente. De forma interesante, se evidenciaron 19 eventos adversos en el grupo intervención, comparado a 14 en el grupo control. Aun así, los autores concluyeron que el uso de fototerapia con ácido aminolevulínico y sin incubación podría ser más efectiva que la terapia con incubación⁽¹⁰⁾.

Entonces, este análisis permite visualizar una evolución desde la terapia fotodinámica aislada, hasta ciertas combinaciones, las cuales demuestran resultados heterogéneos, pero que, adicional a las limitaciones metodológicas, proveen evidencia limitada. Así, la síntesis de evidencia de analizarse e interpretarse con cautela, toda vez que la medición y combinación de terapias es muy divergente, y los resultados pueden ser magnificados.

Perspectivas futuras

De acuerdo a Cramer & Stockfleth⁽²⁶⁾, la queratosis actínica se convertirá en una entidad patológica más importante de lo que se cree, toda vez que, debido a la transición climática y demográfica, será mayor la exposición solar y grupos poblacionales expuestos, lo cual se podría convertir en el carcinoma in situ de piel más frecuente del mundo⁽²⁶⁾. Esto debe despertar el interés entre los investigadores con líneas de investigación en cáncer de piel, no lideradas por dermatólogos, sino otros actores de la salud y

relacionados, en considerar la evaluación clínica y traslacional de la queratosis actínica^(27,28), donde existe un vacío significativo de datos primarios; destaca la región de Latinoamérica y el Caribe. Teniendo en cuenta la variabilidad genómica y genética poblacional, es imperativo ejecutar estudios considerando variables propias de cada contexto sociodemográfico y de salud, para contribuir a la búsqueda de respuestas que permitan implementar estrategias basadas en medicina de precisión⁽²⁹⁾.

Las terapias actuales son muy diversas. Cabe resaltar que la población de estudio ha sido muy similar, lo que impide intentar extrapolar resultados a comunidades con características antropológicas, sociales y clínicas distintas, ya que se desconoce la historia natural de la enfermedad en ciertas poblaciones. Incluso, basado en esos resultados, es posible el diseño e implementación de políticas y planes en salud, para crear o modificar hojas de ruta para tamizaje, diagnóstico y tratamiento oportuno. En países de bajos y medianos ingresos, como los pertenecientes a Latinoamérica y el Caribe⁽³⁰⁾, es necesario impulsar este tipo de investigación, para contribuir al cumplimiento de objetivos en salud global y la agenda de cáncer global, además de promover el desarrollo de ciencia y tecnología en cáncer de piel y tópicos de interés en tecnología.

CONCLUSIONES

A pesar de que la evidencia sobre el uso de fototerapia dinámica y sus distintos esquemas combinados para el manejo de la queratosis actínica es limitada y heterogénea, existe una tendencia sobre un potencial beneficio, comparado a otras terapias, esencialmente por la resolución de lesiones, favorable satisfacción por parte del paciente y baja o nula percepción de dolor, con un buen balance beneficio-riesgo, dado por pocos eventos adversos.

Contribuciones de autoría: Los autores participaron en la conceptualización, investigación, metodología, recursos y redacción del borrador original.

Financiamiento: Este artículo ha sido financiado por los autores.

Conflictos de intereses: Los autores declaran no tener conflicto de interés.

Recibido: 25 de Octubre, 2024.

Aprobado: 17 de Julio, 2024.

Correspondencia: Michael Ortega Sierra.

Dirección: Universidad Centroccidental Lisandro Alvarado - Hospital Central Antonio María Pineda, Barquisimeto, Venezuela.

Email: mortegas2021@gmail.com

REFERENCIAS

- Marques E, Chen TM. Actinic Keratosis. [Updated 2023 Aug 17]. In: StatPearls [Internet]. Treasure Island (FL): StatPearls Publishing; 2023 Jan-. Available from: <https://www.ncbi.nlm.nih.gov/books/NBK557401/>
- Del Regno L, Catapano S, Di Stefani A, Cappilli S, Peris K. A Review of Existing Therapies for Actinic Keratosis: Current Status and Future Directions. *Am J Clin Dermatol*. 2022;23(3):339-352. doi:10.1007/s40257-022-00674-3
- Reinehr CPH, Bakos RM. Actinic keratoses: review of clinical, dermoscopic, and therapeutic aspects. *An Bras Dermatol*. 2019;94(6):637-657. doi:10.1016/j.abd.2019.10.004
- Siegel JA, Korgavkar K, Weinstock MA. Current perspective on actinic keratosis: a review. *Br J Dermatol*. 2017;177(2):350-358. doi:10.1111/bjd.14852
- Han H, Berman B. Clinical Management of Actinic Keratosis: Review and Update. *SKIN The Journal of Cutaneous Medicine*. 2022;6(4):274-285. doi:10.25251/skin.6.4.1
- Mosaddad SA, Mahootchi P, Rastegar Z, Abbasi B, Alam M, Abbasi K, et al. Photodynamic Therapy in Oral Cancer: A Narrative Review. *Photobiomodul Photomed Laser Surg*. 2023;41(6):248-264. doi:10.1089/photob.2023.0030
- Osuchowski M, Bartusik-Aebischer D, Osuchowski F, Aebischer D. Photodynamic therapy for prostate cancer - A narrative review. *Photodiagnosis Photodyn Ther*. 2021;33:102158. doi:10.1016/j.pdpdt.2020.102158
- Fayter D, Corbett M, Heirs M, Fox D, Eastwood A. A systematic review of photodynamic therapy in the treatment of pre-cancerous skin conditions, Barrett's oesophagus and cancers of the biliary tract, brain, head and neck, lung, oesophagus and skin. *Health Technol Assess*. 2010;14(37):1-288. doi:10.3310/hta14370
- Mpourazanis G, Korschake W, Vogiatzis R, Papalexis P, Georgakopoulou VE, Ntritsos G, et al. The Role and Effectiveness of Photodynamic Therapy on Patients With Actinic Keratosis: A Systematic Review and Meta-Analysis. *Cureus*. 2022;14(6):e26390. doi:10.7759/cureus.26390
- Anvery N, Christensen RE, Dirr MA, Yi MD, Johnson T, Weil A, et al. Comparative effectiveness of 5-aminolevulinic acid photodynamic therapy with no incubation versus one-hour incubation for the treatment of actinic keratosis: A randomized controlled trial. *J Am Acad Dermatol*. 2023;89(2):401-403. doi:10.1016/j.jaad.2023.03.056
- Rosen T, Lebwahl MG. Prevalence and awareness of actinic keratosis: barriers and opportunities. *J Am Acad Dermatol*. 2013;68(1 Suppl 1):S2-9. doi:10.1016/j.jaad.2012.09.052
- Lampléy N, Rigo R, Schlesinger T, Rossi AM. Field Therapy for Actinic Keratosis: A Structured Review of the Literature on Efficacy, Cost, and Adherence. *Dermatol Surg*. 2023;49(2):124-129. doi:10.1097/DSS.0000000000003677
- Wenande E, Togsverd-Bo K, Hastrup A, Lei U, Philipsen PA, Haedersdal M. Skin Cancer Development Is Strongly Associated with Actinic Keratosis in Solid Organ Transplant Recipients: A Danish Cohort Study. *Dermatology*. 2023;239(3):393-402. doi:10.1159/000529369
- Li Y, Wang J, Xiao W, Liu J, Zha X. Risk Factors for Actinic Keratoses: A Systematic Review and Meta-Analysis. *Indian J Dermatol*. 2022;67(1):92. doi:10.4103/ijid.859_21
- Hashim PW, Chen T, Rigel D, Bhatia N, Kircik LH. Actinic Keratosis: Current Therapies and Insights Into New Treatments. *J Drugs Dermatol*. 2019;18(5):s161-166.
- Nguyen M, Sandhu SS, Sivamani RK. Clinical utility of daylight photodynamic therapy in the treatment of actinic keratosis - a review of the literature. *Clin Cosmet Investig Dermatol*. 2019;12:427-435. doi:10.2147/CCID.S16749
- de Oliveira ECV, da Motta VRV, Pantoja PC, Ilha CSO, Magalhães RF, Galadari H, et al. Actinic keratosis - review for clinical practice. *Int J Dermatol*. 2019;58(4):400-407. doi:10.1111/ijd.14147
- Sinclair R, Baker C, Spelman L, Supranowicz M, MacMahon B. A review of actinic keratosis, skin field cancerisation and the efficacy of topical therapies. *Australas J Dermatol*. 2021;62(2):119-123. doi:10.1111/ajd.13447
- Arcuri D, Ramchatesingh B, Lagacé F, Iannatone L, Netchiporouk E, Lefrançois P, et al. Pharmacological Agents Used in the Prevention and Treatment of Actinic Keratosis: A Review. *Int J Mol Sci*. 2023;24(5):4989. <https://doi.org/10.3390/ijms24054989>
- Steeb T, Petzold A, Hornung A, Wessely A, Berking C, Heppt MV. Spontaneous regression rates of actinic keratosis: a systematic review and pooled analysis of randomized controlled trials. *Sci Rep*. 2022;12(1):5884. doi:10.1038/s41598-022-09722-8
- Ericson MB, Wennberg AM, Larkö O. Review of photodynamic therapy in actinic keratosis and basal cell carcinoma. *Ther Clin Risk Manag*. 2008;4(1):1-9.
- Gupta AK, Paquet M, Villanueva E, Brintnell W. Interventions for actinic keratoses. *Cochrane Database Syst Rev*. 2012 Dec 12;12(12):CD004415. <https://doi.org/10.1002/14651858.CD004415.pub2>
- Galitzer BI. Photodynamic Therapy for Actinic Keratoses of the Upper Extremities using 10% Aminolevulinic Acid Gel, Red Light, and Adapalene Pretreatment. *J Clin Aesthet Dermatol*. 2021;14(10):19-24.
- Kiss N, Farkas K, Tosti G, De Gado F, Bergler-Czop B, Fazio G, et al. Photodynamic Therapy with 5-Aminolevulinic Acid Patch for the Treatment of Actinic Keratosis. *J Clin Med*. 2022;11(11):3164. doi:10.3390/jcm11113164
- Salman S, Sarsik SM, El-Qushayri AE, Sakr S, Ghozy S, Salem ML. Safety and efficacy of the combination of cryotherapy and photodynamic modalities with imiquimod in patients with actinic keratosis: a systematic review and meta-analysis. *Ital J Dermatol Venerol*. 2023;158(1):15-20. doi:10.23736/S2784-8671.22.07461-8
- Cramer P, Stockfleth E. Actinic keratosis: where do we stand and where is the future going to take us? *Expert Opin Emerg Drugs*. 2020;25(1):49-58. <https://doi.org/10.1080/14728214.2020.173081>
- Dianzani C, Conforti C, Giuffrida R, Corneli P, di Meo N, Farinazzo E, et al. Current therapies for actinic keratosis. *Int J Dermatol*. 2020;59(6):677-684. doi:10.1111/ijd.14767
- Kircik LH. Addressing the Challenges of Treating Actinic Keratosis. *J Drugs Dermatol*. 2019;18(5):s160.
- Lozada-Martinez ID, Suarez-Causado A, Solana-Tinoco JB. Ethnicity, genetic variants, risk factors and cholelithiasis: The need for eco-epidemiological studies and genomic analysis in Latin American surgery. *Int J Surg*. 2022;99:106589. doi:10.1016/j.ijsu.2022.106589
- Pérez-Fontalvo NM, De Arco-Aragón MA, Jiménez-García JDC, Lozada-Martinez ID. Molecular and computational research in low- and middle-income countries: Development is close at hand. *J Taibah Univ Med Sci*. 2021;16(6):948-949. doi:10.1016/j.jtumed.2021.06.010