

TERAPÉUTICA QUIRÚRGICA EN DIVERTÍCULOS DUODENO-YEYUNALES HEMORRÁGICOS, REPORTE DE CASO Y REVISIÓN BIBLIOGRÁFICA.

SURGICAL THERAPY IN HEMORRHAGIC DUODENAL-JEJUNAL DIVERTICULA, CASE REPORT AND BIBLIOGRAPHIC REVIEW

Williams Trinidad-Rodríguez ^{1,a,b}, José Manuel Carlos Segura-González ^{1,a}, Ariadna Rodríguez-Reyes ^{1,a}, Daniela Vidal-Santiago ^{1,a},

RESUMEN

Introducción: Los divertículos son dilataciones saculares intestinales; pueden clasificarse en falsos o verdaderos, congénitos o adquiridos. Las complicaciones pueden ser graves, el sangrado es el signo más característico. **Caso clínico:** Femenino 68 años, inició padecimiento con sangrado digestivo alto, estudios endoscópicos no evidenciaron sitio de sangrado; tránsito intestinal reportó 2 divertículos duodenales. Debido a múltiples transfusiones y hospitalizaciones se programó cirugía. Se encontraron 2 divertículos duodenales y múltiples en yeyuno. Se realizó diverticulectomías duodenales y resección segmentaria de yeyuno con entero-entero anastomosis. Durante posquirúrgico presentó fistula intestinal, se resolvió con nutrición mixta. **Discusión:** El tránsito intestinal evidenció divertículos como probable causa de sangrado. Al no contar con opciones de mínima invasión como determinan las guías, se otorgó tratamiento quirúrgico menos morbido. **Conclusiones:** En caso de falta de opciones endoscópicas o endovasculares, la intervención quirúrgica es una opción viable, sin embargo, se debe individualizar cada caso para ofrecer la menor tasa de morbimortalidad.

Palabras claves: Divertículos duodeno-yeyunales; Hemorragia digestiva alta; Diverticulectomía. (Fuente: DeCS- BIREME)

ABSTRACT

Introduction: Diverticula are intestinal saccular dilations; They can be classified as false or true, congenital or acquired. Complications can be serious, bleeding is the most characteristic sign. **Case report:** Female, 68 years old, the condition began with upper digestive bleeding, endoscopic studies did not show any bleeding site; intestinal transit reported 2 duodenal diverticula. Due to multiple transfusions and hospitalizations, surgery was scheduled. Two duodenal diverticula and multiple diverticula were found in the jejunum. Duodenal diverticulectomies and segmental resection of the jejunum with entero-entero anastomosis were performed. During the post-surgery period she presented intestinal fistula, which was resolved with mixed nutrition. **Discussion:** Intestinal transit revealed diverticula as a probable cause of bleeding. Since there were no minimally invasive options as determined by the guidelines, less morbid surgical treatment was provided. **Conclusions:** In the absence of endoscopic or endovascular options, surgical intervention is a viable option; however, each case must be individualized to offer the lowest morbidity and mortality rate.

Keywords: Duodenal-jejunal diverticula; Upper gastrointestinal bleeding; Diverticulectomy. (Source: MESH-NLM)

¹ Instituto Mexicano del Seguro Social. Centro Médico Nacional Manuel Ávila Camacho. Puebla, México.

^a Médico Cirujano, Residente de cirugía general.

^b Cirujano general adscrito al departamento de cirugía digestiva.

Citar como: Trinidad-Rodríguez W, Segura-González JM, Rodríguez-Reyes A, Vidal-Santiago D. Terapéutica quirúrgica en divertículos duodeno-yeyunales hemorrágicos, reporte de caso y revisión bibliográfica. Rev Fac Med Hum. 2024;24(3):154-160. doi 10.25176/RFMH.v24i3.6434

Journal home page: <http://revistas.urp.edu.pe/index.php/RFMH>

Artículo publicado por la Revista de la Facultad de Medicina Humana de la Universidad Ricardo Palma. Es un artículo de acceso abierto, distribuido bajo los términos de la Licencia Creative Commons: Creative Commons Attribution 4.0 International, CC BY 4.0 (<https://creativecommons.org/licenses/by/4.0/>), que permite el uso no comercial, distribución y reproducción en cualquier medio, siempre que la obra original sea debidamente citada. Para uso comercial, por favor póngase en contacto con revista.medicina@urp.pe



INTRODUCCIÓN

Los divertículos son dilataciones saculares que pueden abarcar la totalidad de capas intestinales (divertículos verdaderos) o parcialmente (pseudodivertículos). El duodeno es el segundo sitio más común de formación después del colon. La incidencia se estima en un 22 %, generalmente cerca de la ampolla de vater⁽¹⁾ y están comúnmente situados en la segunda porción duodenal en el 62 %, tercera porción 30 % y cuarta 8 %. La incidencia radiológica es del 1 – 5 % y del 11 - 22 % incidencia por autopsia. Generalmente es descubierta después de los 40 años, no existe género que predomine⁽²⁾.

CASO CLÍNICO

Se pueden clasificar como congénitos o adquiridos. Los divertículos duodenales congénitos son un fracaso de la recanalización del duodeno durante la embriogénesis, dejando un diafragma que se invagina a partir de la luz duodenal, son un hallazgo incidental poco común. Existe una teoría donde la protuberancia o red sacular puede alargarse con el tiempo debido a la tracción mecánica ejercida por el peristaltismo y así formar un divertículo⁽³⁾. En la mayoría de los casos el descubrimiento de estas entidades es incidental en estudios de contraste gastrointestinal superior o autopsia. Estudios con bario muestran que hasta el 5 % de los pacientes tendrán un divertículo duodenal. Cuando inició la era endoscópica se observaron un aumento en la frecuencia de divertículos duodenales hasta en un 20 %⁽⁴⁾.

Más del 90 % de los divertículos duodenales son asintomáticos, un porcentaje bajo desarrollará síntomas los cuales van a requerir de una intervención quirúrgica. Rara vez causan síntomas, puede presentarse dolor abdominal, distensión abdominal, náuseas, vómito y fiebre. Las complicaciones relacionadas son raras puede incluir hemorragia, manifestaciones biliopancreáticas, obstrucción intestinal o perforación^(1,4). Las complicaciones de los divertículos duodenales pueden ser graves: evaginaciones (posible causa del sangrado), obstrucción, infección, perforación y fístulas duodenales. El sangrado es el signo más característico, siendo la perforación el menos común, menos de 20 casos notificados^(2,4). La obstrucción es poco común y es menos común que se obstruya la Ampolla de Vater. Debido a su localización en la región periampular también pueden desarrollar pancreatitis recurrentes, colangitis, coledocolitiasis incluso después de una

colecistectomía. Pacientes que cursaron con una colecistectomía y además tiene divertículos duodenales, pueden cursar con estenosis de la Ampolla de Vater lo cual puede desarrollar crecimiento excesivo de bacterias provocando litos de bilirrubinato en el conducto común^(1,4).

La evaluación inicial debe realizarse endoscópicamente, y en caso de sangrado, se inyecta, coagula o se coloca un stent hemostático, en caso de no ser controlado, se debe sospechar de un divertículo sangrante y realizar estudios invasivos como arteriografía, angiotomografía o gammagrafía con eritrocitos radiomarcados con tecnecio para localizar sitio de sangrado, seguido de terapia endovascular, con la colocación de espirales o espuma para coagular la región afectada^(3,4). El último recurso debe ser la exploración quirúrgica; se aborda mediante la maniobra de Kocher, si se identifica el sitio de sangrado se debe suturar de manera directa y ligar la arteria pancreática duodenal y completar la ligadura del vaso sangrante dentro del divertículo duodenal de manera directa. Siendo la duodenopancreatectomía céfala como medida extrema para resolver una hemorragia significativa, existe muy poca literatura que describa este procedimiento para el padecimiento^(1,4). La perforación es una de las complicaciones más temida y menos común, perforaciones traumáticas o absceso requieren exploración quirúrgica^(3,4).

La intervención quirúrgica es el pilar para el divertículo duodenal complicado, diversos autores proponen la exéresis del divertículo y reparación del defecto por plano, si esta falla deberá completarse la exclusión duodenal con una reconstrucción con “ Y de Roux” llevando al conducto biliar al final del asa yeyunal y el píloro distal hacia la misma rama. Una de las complicaciones potenciales será la fístula pancreática⁽¹⁾.

CASO CLÍNICO

Femenino 68 años. Alergias: negadas. Crónicos degenerativos: Diabetes tipo 2, 8 años de evolución, en adecuado control. Hipotiroidismo subclínico tratada con levotiroxina 25mcg diario, adecuado control. Antecedentes quirúrgicos: Salpingooforectomía hace 45 años, plastia inguinal derecha hace 15 años, plastia inguinal izquierda hace 10 años. Oncológicos: Interrogados y negados.



Diciembre 2021: Inició padecimiento con cuadro de hematemesis en una ocasión, melena durante dos días, asociado a dolor cólico 3/10 en mesogastrio con irradiación a hipogastrio. Analgesia parcial a la ingesta de antiinflamatorios, exacerbaba al ayuno. Negó alzas térmicas, acolia, coluria, tenesmo y hematoquecia. Pérdida ponderal 9kg en 3 meses. Se inició protocolo por sangrado digestivo alto, se realizaron los siguientes estudios:

Endoscopia 03/01/22: Gastropatía crónica en cuerpo, erosiva en antro. Sin sangrado activo.

Colonoscopia 05/01/22: Cicatriz ulcerada en colon

descendente, enfermedad hemorroidal. Reporte histopatológico 06/01/22: Biopsia de íleon y colon edema leve de lámina propia con inflamación leve e inespecífica.

Enterotomografía 06/01/22: Sin alteraciones en las asas por este medio de estudio.

Capsula endoscópica 25/01/22: Gastropatía erosiva en antro, pólipo en duodeno.

Gammagrama abdominal 17/02/22: Sin evidencia molecular que sugiera tejido gástrico ectópico.

Tránsito intestinal 17/02/22: Dos divertículos gigantes en 3ª y 4ª porción de duodeno (Figura 1).

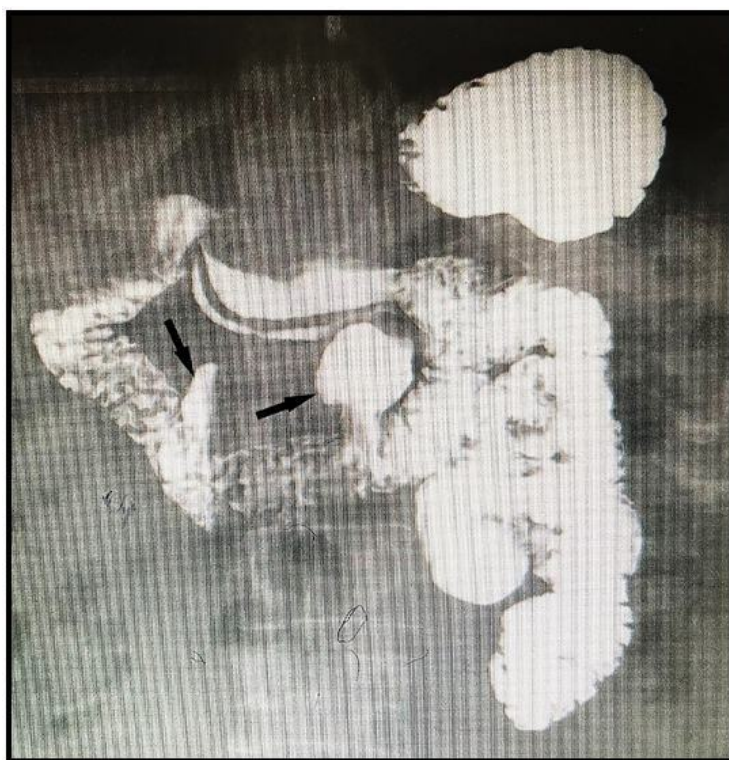

Figura 1. Tránsito intestinal evidenciando divertículos duodenales.

No se encontró sitio de sangrado en las endoscopias, la terapia endovascular no se encontraba disponible, ni estudios de extensión para la localización exacta del sangrado como la arteriografía, angiotomografía o gammagrafía con eritrocitos marcados con tecnecio; la paciente requirió transfusión de 3 - 5 concentrados eritrocitarios en diferentes internamientos, motivos por el cual se decide programación quirúrgica, con alta sospecha de divertículos hemorrágicos observados en

el tránsito intestinal. Dos meses previos a evento quirúrgico inició terapia nutricional por el servicio de apoyo nutricio parenteral y enteral (SANPyE) con base en dieta polimérica. El día 02/06/22 se realizó el procedimiento quirúrgico, encontrando los siguientes hallazgos: 2 divertículos en 3ª y 4ª porción duodenal (Figura 2), 12 divertículos yeyunales en borde mesentérico a partir de 40cm del ángulo de treitz. (Figura 3).



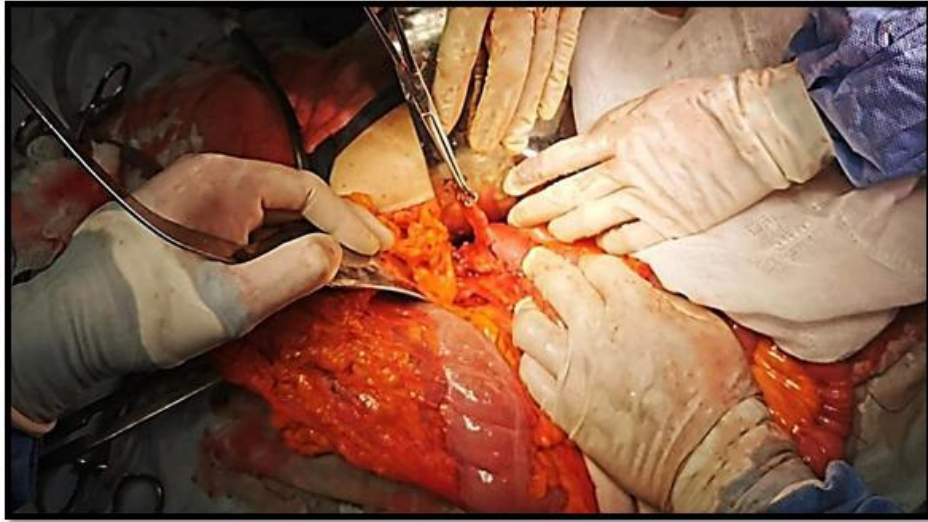


Figura 2. Divertículo duodenal.

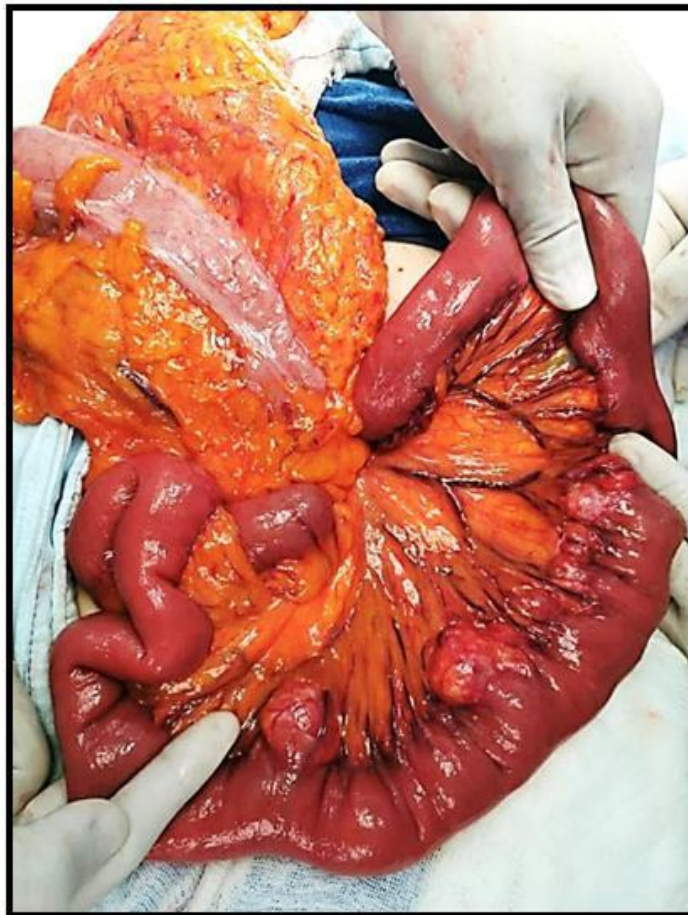

Figura 3. Múltiples divertículos yeyunales en borde mesentérico.

Se realiza resección intestinal de 60 cm a partir de 40 cm de Ángulo de Treitz, entero-entero anastomosis lateral mecánica yeyunal isoperistáltica, con engrapadoras lineales 75 mm; se realizan diverticulectomías duodenales mecánicas con engrapadoras lineales de 55 mm (Figura 4). Sangró

700cc, lo calculado como permisible; se transfundió un concentrado eritrocitario. Se colocaron dos drenajes saratogas, uno dirigido a 3ra porción duodenal y otro hacia sitio de anastomosis. Se dio por terminado el procedimiento sin accidentes ni incidentes.

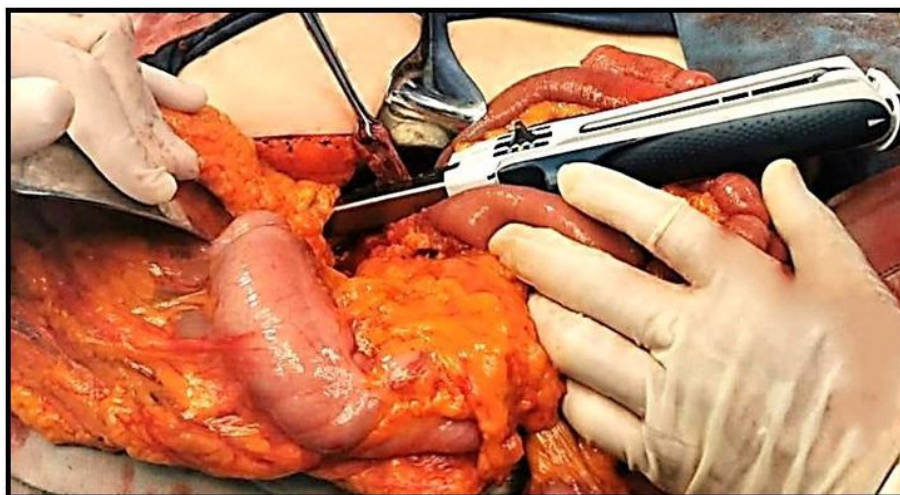

Figura 4. Diverticuloectomía mecánica.

Cursó adecuadamente el posquirúrgico inmediato y se indicó ayuno por 5 días. Se realizó serie de imágenes de esofagogastroduodenal a los 5 días posquirúrgicos, no se observó fugas de contraste, se inició dieta polimérica. El 10.06.22, 8vo día posquirúrgico presentó gasto intestinal por drenaje, menor a 100 cc día. Se manejó como fistula intestinal de bajo gasto, se otorgó tratamiento conservador con nutrición parenteral y por vía oral durante 10 días y administración de octreótide 100mcg subcutánea cada 8 horas por 5 días. Trece días

posterior a cirugía se decidió su egreso al no presentar respuesta inflamatoria sistémica, ni elevación de marcadores inflamatorios y gasto bajo por drenajes. Durante seguimiento por consulta externa se refirió asintomática, sin datos de sangrado digestivo, tolerancia a vía oral, evacuaciones al corriente, fistula sin gasto. Reporte histopatológico de pieza quirúrgica (Figura 5): Enfermedad diverticular no complicada de intestino delgado, con vasos sanguíneos subserosos congestivos (Figura 6).

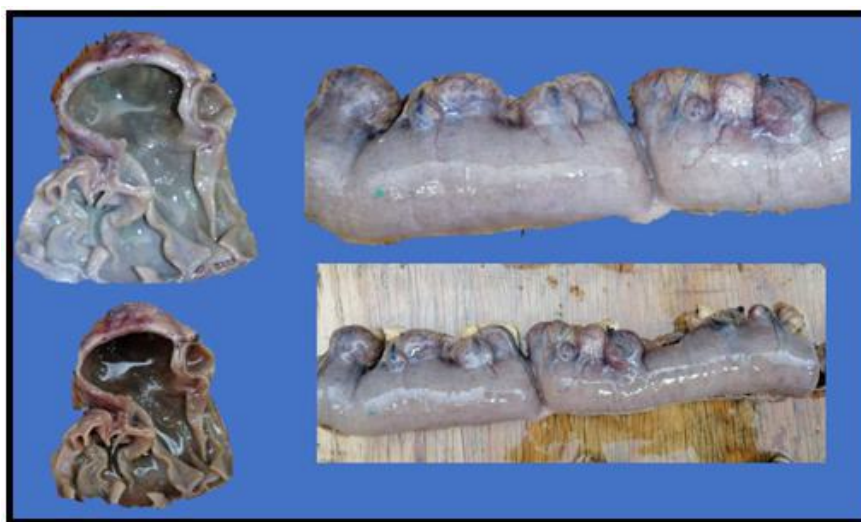

Figura 5. Divertículos yeyunales. Pieza patológica obtenida de resección quirúrgica.

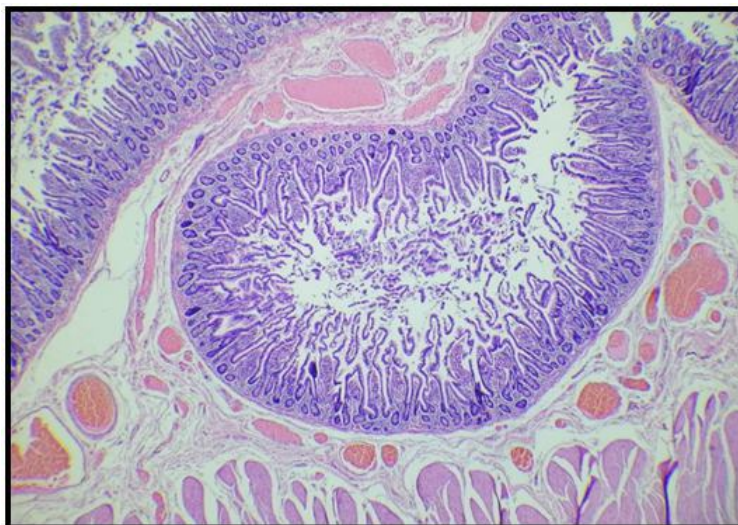


Figura 6. Vista histopatológica de divertículos intestinales.

DISCUSIÓN

Los divertículos comúnmente surgen de la segunda porción del duodeno, dentro de los 2 cm de la Ampolla de Vater debido a la debilidad de la pared⁽¹⁾. En nuestro caso ubicamos los divertículos en la 3ª y 4ª porción duodenal, sitio no común. Estos predominaban en el borde mesentérico, sitio donde ingresan los vasos sanguíneos y se vuelven intraparietales, apoyando la teoría de su origen sobre los sitios de debilidad de la pared intestinal.

La mayoría de los casos el paciente cursa asintomático en el 90 % puede presentar diversas complicaciones (estasis y obstrucción biliopancreática), sangrado, diverticulitis, perforación⁽¹⁾, el principal síntoma reportado por nuestro paciente fueron los datos de sangrado digestivo alto, mismo que le llevo a requerir múltiples transfusiones. Suelen diagnosticarse de manera incidental durante autopsias o endoscopias, sin embargo, con nuestra paciente la capsula endoscópica no nos realizó el diagnóstico; los divertículos fueron evidenciados por el tránsito intestinal, haciéndolo una buena opción diagnóstica cuando la sospecha es alta y los estudios son negativos. Cuando existe una perforación retroperitoneal suele estar contenida y no presenta signos de irritación peritoneal, suelen presentar dolor abdominal, náuseas, vómito, colestasis y pancreatitis^(5,6,7). La presentación clínica del paciente deberá guiar el método y manejo de manera individualizado. El manejo quirúrgico es desafiante, en caso de encontrarse en la 2da porción duodenal se

recomienda identificar papila de manera endoscópica intraoperatoria insertando un catéter^(8,9). En nuestro reporte de caso no se presentó perforación ni diverticulitis, debutó como un cuadro de sangrado digestivo alto, durante el protocolo de estudio se evidenciaron los divertículos como probable causa de sangrado. El paciente contaba con múltiples hospitalizaciones por anemia, reflejada en la astenia, adinamia y melena.

El tratamiento quirúrgico tiene una tasa de morbimortalidad alta, de tal modo que debe elegirse solo en casos indicados debido a las complicaciones posquirúrgicas. La intervención más común para resolver esta patología es la diverticulectomía con cierre en dos planos, existen intervenciones para casos más complejos como: exclusión pilórica, gastroduodenostomía o gastroyeyunostomía, duodenostomía y duodenopancreatectomía cefálica^(10,11). Nosotros decidimos realizar diverticulectomía duodenal mecánica debido al tamaño de los divertículos; la resección intestinal se reservó para el segmento en yeyuno con múltiples divertículos pequeños, posteriormente durante el mismo evento quirúrgico se realizó reconstrucción con anastomosis mecánica latero lateral; considerando a esta como anastomosis de alto riesgo debido a la tensión que podría presentar, y al alto flujo en este segmento secundario a secreciones gástricas y pancreatobiliares; sin embargo a pesar de la prehabilitación nutricional,

durante el posquirúrgico tuvimos una de las complicaciones más esperadas, la fistula intestinal, la cual se resolvió con nutrición mixta, por vía oral y parenteral manejada por SANPyE.

CONCLUSIONES

En caso de falta de opciones endoscópicas o endovasculares, la intervención quirúrgica es una opción viable.

Contribuciones de autoría: José Manuel Carlos Segura González cirujano general adscrito al servicio de cirugía digestiva, y los residentes de cirugía general Williams Trinidad Rodríguez de 3er año, Ariadna Rodríguez Reyes de 4to año y Daniela Vidal Santiago de 2do año en el C.M.N. Manuel Ávila Camacho IMSS U. M. A. E. Puebla, México; hemos participado en la concepción y diseño del reporte de caso, así como de la realización del procedimiento quirúrgico, la recolección de imágenes, su redacción y aprobación de la versión final.

Correspondencia: Williams Trinidad Rodríguez.

Dirección: Calle 2 norte, Núm. 2004 CP. 72000 Col. Centro. Puebla, Puebla; México.

Teléfono: (+52) 9373693696

Correo electrónico: Williamstrinidad.med@outlook.com

REFERENCIAS

- 1.- Sahned J, Hung Fong S, Mohammed Saeed D, Misra S, Park IS. Duodenal Diverticulitis: To Operate or Not To Operate? *Cureus*. 2019 Nov 26;11(11):e6236. doi: 10.7759/cureus.6236.
- 2.- Oukachbi N, Brouzes S. Management of complicated duodenal diverticula. *J Visc Surg*. 2013 Jun;150(3):173-9. doi: 10.1016/j.jviscsurg.2013.04.006.
- 3.- Ta H, Sandhu D, Mouchli M. An Uncommon Case of Intraluminal Duodenal Diverticulum Complicated by Recurrent Gastrointestinal Bleeding and Small Bowel Obstruction. *Cureus*. 2022 Jan 18;14(1):e21391. doi: 10.7759/cureus.21391.
- 4.- Mason EE. Gastric surgery for morbid obesity. In: Holzheimer RG, Mannick JA, editors. *Surgical Treatment: Evidence-Based and Problem-Oriented*. Munich: Zuckschwerdt; 2001. Available from: <https://www.ncbi.nlm.nih.gov/books/NBK6867/>
- 5.- Duarte B, Nagy KK, Cintron J. Perforated duodenal diverticulum. *Br J Surg*. 1992 Sep;79(9):877-81. doi: 10.1002/bjs.1800790907.
- 6.- Kim KH, Park SH. Conservative treatment of duodenal diverticulitis perforation: a case report and literature review. *Open Access Emerg Med*. 2018 Aug 30;10:101-104. doi: 10.2147/OAEM.S168487.

Debemos individualizar cada caso para ofrecer el mejor manejo médico o quirúrgico con la menor tasa de morbimortalidad.

Agradecimientos

A la Dra. María Esther Ramírez Hurtado, Médico adscrito al Servicio de Apoyo Nutricio Parenteral y Enteral (SANPyE), por el manejo otorgado a nuestro paciente durante el pre y post quirúrgico.

Financiamiento: Autofinanciado.

Conflictos de intereses: Los autores declaran no tener conflicto de interés.

Recibido: 15 de Marzo, 2024

Aprobado: 29 de Mayo, 2024