



SEGUIMIENTO ECOCARDIOGRÁFICO DE CAMBIOS ANATÓMICOS DEL MIOCARDIO DE PACIENTES PEDIÁTRICOS CON DIAGNÓSTICO DE MIOCARDIOPATÍA NO COMPACTADA. 2017 – 2021

ECHOCARDIOGRAPHIC MONITORING OF ANATOMICAL CHANGES IN THE MYOCARDIUM OF PEDIATRIC PATIENTS WITH A DIAGNOSIS OF NON-COMPACTATION CARDIOMYOPATHY. 2017 – 2021

María Loo-Valverde ^{1,2}, Vivian Tuesta García ², Michael Zárate Quispe ², Consuelo Luna Muñoz ¹, Lucy Correa López ¹, Willer Chanduví Puicón ¹,

ORIGINAL BREVE

RESUMEN

Introducción: Determinar los cambios anatómicos evaluados por ecocardiografía en pacientes pediátricos con diagnóstico de miocardiopatía no compactada (MNC) en el Hospital Nacional Edgardo Rebagliati Martins, 2017-2021. **Métodos:** Estudio de cohorte retrospectivo. La población estudiada fueron los pacientes hospitalizados en el Servicio de Pediatría Especializada, con diagnóstico ecocardiográfico de MNC confirmados según criterios de Jenni, los datos fueron registrados en centímetros, las medidas del miocardio no compactado (NC) representado por las trabéculas y del miocardio compactado (C) relación de las dos: NC/C. **Resultados:** Se analizaron un total de 7 pacientes con diagnóstico ecocardiográfico de MNC, fueron diagnosticados en el primer año de vida: 4 pacientes (57.14%) en la etapa neonatal y 3 pacientes (42.85%) en la edad de lactante menor; de los pacientes: 6 cursaron con insuficiencia cardíaca, 3 con arritmias, 3 tuvieron cardiopatías asociadas, 2 tuvieron compromiso biventricular. Fallecieron 3 pacientes (42.8%). Se evidenciaron los cambios anatómicos en el seguimiento de los 3 pacientes que permanecieron en el estudio, la relación NC/C solo se mantuvo alta en 1 paciente, la FE mejoró en todos los pacientes, el número de trabéculas solo disminuyó en 1 paciente. **Conclusiones:** Los cambios anatómicos en pacientes diagnosticados con miocardiopatía no compactada pueden evolucionar a la maduración del miocardio y mejoría de la función ventricular.

Palabras claves: Miocardiopatía no compactada; Pediatría; Sobrevida. (Fuente: DeCS- BIREME)

ABSTRACT

Introduction: To determine the anatomical changes assessed by echocardiography in pediatric patients with a diagnosis of non-compaction cardiomyopathy (NCM) at the Edgardo Rebagliati Martins National Hospital, 2017-2021. **Methods:** Retrospective cohort study. The population studied were patients hospitalized in the Specialized Pediatrics Service, with an echocardiographic diagnosis of NCM confirmed according to Jenni criteria, the data were recorded in cm, the measurements of the non-compacted myocardium (NC) represented by the trabeculae and the compacted myocardium (C) calculated the ratio of the two: NC/C. **Results:** A total of 7 patients with an echocardiographic diagnosis of NCM were analyzed, they were diagnosed in the first year of life: 4 patients (57.14%) in the neonatal stage and 3 patients (42.85%) in the infant age; Of the patients: 6 had heart failure, 3 had arrhythmias, 3 had associated heart disease, 2 had biventricular involvement. Three patients died (42.8%). **Conclusions:** Anatomical changes in patients diagnosed with non-compaction cardiomyopathy may evolve into myocardial maturation and improved ventricular function.

Keywords: Non-compaction cardiomyopathy; Pediatrics; Survival. (Source: MESH-NLM)

¹ Instituto de Investigación de Ciencias Biomédicas.

² Cardiólogo Pediatra Hospital Nacional Edgardo Rebagliati Martins.

Citar como: Loo-Valverde M, Tuesta García V, Zárate Quispe M, Luna Muñoz C, Correa López L, Chanduví Puicón W. Seguimiento Ecocardiográfico De Cambios Anatómicos Del Miocardio De Pacientes Pediátricos con Diagnóstico De Miocardiopatía No Compactada. 2017 – 2021. Rev Fac Med Hum. 2024;24(4):138-144. [doi:10.25176/RFMH.v24i4.6688](https://doi.org/10.25176/RFMH.v24i4.6688)





INTRODUCCIÓN

La miocardiopatía no compactada (MNC) está considerada como una entidad separada de las otras miocardiopatías⁽¹⁾. La prevalencia de la miocardiopatía no compactada en niños es de 0.14%, con una incidencia desconocida⁽²⁾ por la dificultad al ser diagnosticada, ya que muchos de estos casos se diagnostican como miocardiopatías dilatadas. A la fecha se cree que es debido a una detención en la embriogénesis normal del corazón, con detención del proceso de compactación. Actualmente la etiología de la enfermedad se encuentra limitada por la heterogeneidad genética, con un limitado entendimiento de la regulación de la trabeculación miocárdica y compactación⁽³⁾. El compromiso se puede presentar tanto en ventrículo izquierdo, así como más raramente en el ventrículo derecho o en ambos ventrículos⁽⁴⁾.

El primer caso fue descrito en 1932 por hallazgos en una autopsia de un recién nacido con otras alteraciones cardíacas, aunque recién se describe como no compactada en 1984⁽⁴⁾. MNC en edad neonatal e infantil ocurre en 2-7%, su presentación en la vida fetal probablemente sea más alta de 6% - 11% ya que muchos de ellos no llegan a nacer⁽⁵⁾. La ecocardiografía fetal bidimensional y el modo-M es el indicado para hacer el diagnóstico y orientar el tratamiento o determinar cómo se encuentra la maduración del miocardio al nacer⁽⁵⁾. El Doppler color permite detectar la perfusión intertrabecular de las cavidades ventriculares. Actualmente es posible la detección de la entidad en el feto y evaluar ambos ventrículos⁽⁶⁾.

Se establecieron criterios diagnósticos que se deben tener en cuenta para la puntuación de las imágenes ecocardiográficas, uno de ellos es los criterios diagnósticos de Jenni et al.⁽⁷⁾, en la que se consideran la apariencia de las capas compactadas y no compactadas, incremento del número de trabeculaciones de la pared lateral y ápex del VI, trabeculaciones que se mueven sincrónicamente con el miocardio, perfusión de los recesos intertrabeculares y función ventricular anormal. La patología a estudiar genera un problema diagnóstico en pacientes pediátricos, muchas veces esta enfermedad no es diagnosticada o puede ser confundida con otros tipos

de patología cardíacas, generando una falsa expectativa en los padres, ya que esta patología, si es progresiva, la indicación médica es el trasplante cardíaco. En pacientes con antecedentes familiares de MNC se recomienda realizar estudios ecocardiográficos fetales como rutina con evaluación hemodinámica cardíaca sistólica y diastólica para detectar la enfermedad en la etapa prenatal^(4,5,8). El objetivo del estudio fue determinar el desarrollo anatómico de la MNC detectado en pacientes menores de un año, evaluada por ecocardiografía. Con los hallazgos de esta investigación podríamos evaluar el pronóstico y tomar una mejor decisión de la conducta a seguir en estos pacientes.

MÉTODOS

Diseño y área de estudio

Estudio de cohorte retrospectivo. La población estuvo conformada por todos los pacientes hospitalizados en el Servicio de Pediatría Especializada del Hospital Nacional Edgardo Rebagliati Martins (HNERM)- EsSalud, durante los años 2017 a 2021 con diagnóstico ecocardiográfico de MNC confirmados según criterios de Jenni⁽⁷⁾.

Se revisaron las historias clínicas con los diagnósticos planteados siguiendo los criterios de Jenni⁽⁷⁾, los datos fueron registrados en centímetros, se registraron las medidas del miocardio no compactado (NC) representado por las trabéculas y del miocardio compactado (C) calculando la relación de las dos: NC/C, siendo el punto de corte el valor diagnóstico considerado por Jenni >2 , se evaluaron la fracción de eyección (FE) y la presencia de recesos, se determinó el número de las trabéculas. Se consideraron las modificaciones de los valores para interpretación. El servicio médico donde se desarrolló el estudio aplica el método de diagnóstico de Jenni teniendo en cuenta el artículo del autor Passerini⁽⁹⁾ donde se menciona que la sensibilidad y especificidad de la relación de miocardio no compactado versus miocardio compactado es de 86% y 99% respectivamente.

Análisis estadístico

Los datos recolectados se ingresaron a un archivo de datos del software estadístico SPSSV26.





Para cada uno de los criterios de Jenni se calcularon los valores máximos y mínimos, el promedio acompañado de su desviación estándar. Posteriormente, para el seguimiento ecocardiográfico se calcularon los valores de las variables en estudio a los 6, 12, 18, 24, 30 y 36 meses (Relación miocardio no compactada/ compactada, fracción de eyección y el número de trabéculas). Finalmente, se calcularon la media aritmética y la desviación estándar para la relación miocardio no compactada/ compactada, para la fracción de eyección y para el número de trabéculas al diagnóstico, a los 6, 12, 18, 24, 30 y 36 meses.

Aspectos éticos

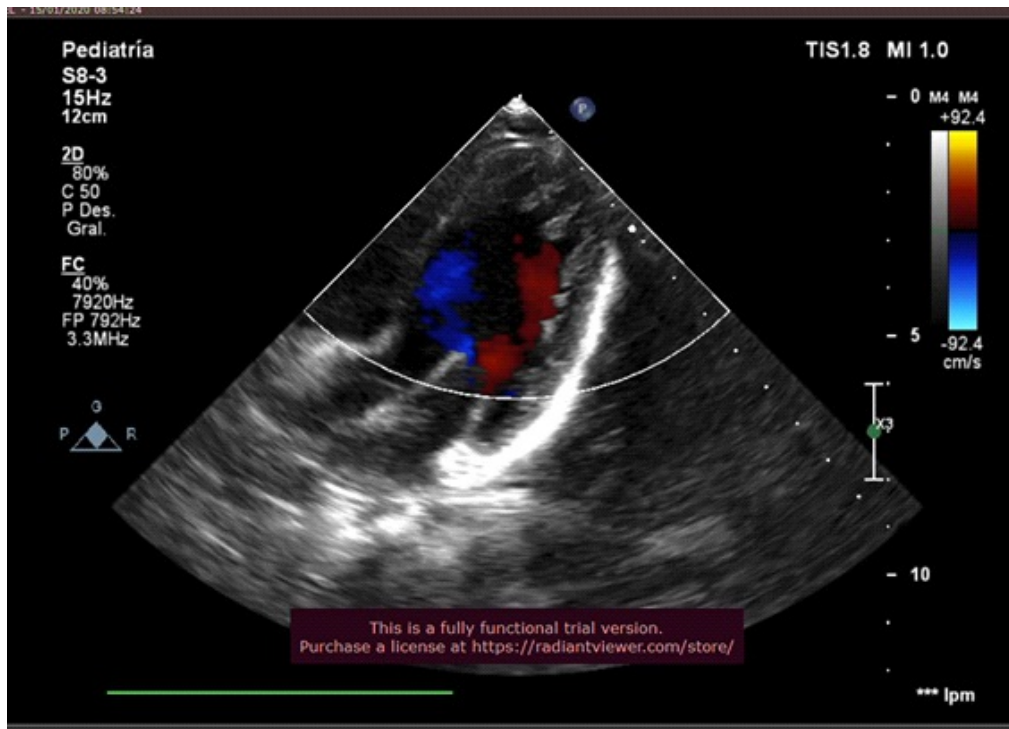En los aspectos éticos de la investigación, se solicitó autorización del comité de ética de la institución Carta N° 354-GRPR-ESSALUD-2024, se respetaron los principios éticos de Helsinki.

RESULTADOS

Se calcularon frecuencia y porcentajes para datos descriptivos y evolución de pacientes, y media y desviación estándar para las medidas ecocardiográficas obtenidas, en base a los 7 pacientes con diagnóstico de MNC.

Tabla 1. Evaluación del dominio "Evaluación y experiencia laboral".

	Frecuencia	Porcentaje
Edad al diagnóstico		
Neonatal	4	57.14%
Lactante Menor	3	42.85%
Características		
Insuficiencia cardiaca	6	85.70%
Arritmias	3	42.80%
Cardiopatías asociadas	3	42.80%
Compromiso biventricular	2	28.57%
Fracción de eyección disminuida	2	28.57%
Abandono	1	14.30%
Permanecieron en el estudio	3	42.80%
Tasa de Mortalidad	3	42.80%



ORIGINAL BREVE

Figura 1. La flecha amarilla señala las trabéculas del miocardio no compactado.

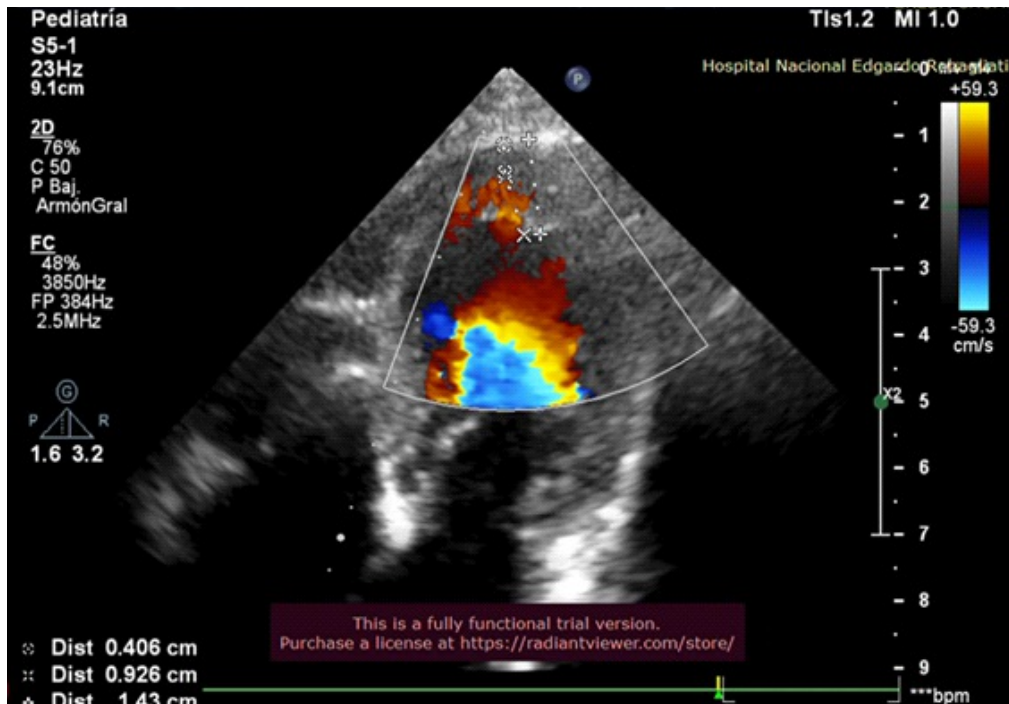


Figura 2. La flecha amarilla señala la presencia de sangre en los recesos.



Se analizaron un total de 7 pacientes con diagnóstico ecocardiográfico de MNC confirmado según criterios de Jenni. Los pacientes fueron diagnosticados en el primer año de vida, 4 pacientes (57.14%) en la etapa neonatal y 3 pacientes (42.85%) en la edad de lactante menor, 6 (85,70%) cursaron con insuficiencia cardiaca, 3 (42.80%) con arritmias, 3 (42.80%) tuvieron cardiopatías asociadas, en 2 pacientes (28.57) el

compromiso fue biventricular, la fracción de eyección estaba disminuida en 2 pacientes (28.57%), 1 paciente (14.3%) con diagnóstico de síndrome dismórfico y complicaciones neurológicas abandonó el control a los dos meses de edad. Fallecieron 3 pacientes (42.8%), el primero a los 3 días, el segundo a los 5 meses y el último a los 11 meses.

ORIGINAL BREVE

Tabla 2. Criterios de Jenni - Diagnóstico de ingreso de miocardiopatía no compactada. 2017-2021

Criterios de Jenni y FE	Valor Mínimo	Valor Máximo	Media X	Desviación SD
Número de trabéculas	3	4	3.5	0.9
Medida de trabéculas en cm.	0.468	1.090	0.760	0.208
Medida de miocardio compactado en cm.	0.190	0.350	0.260	0.055
Relación miocardio NC/C	2.460	4.500	3.480	0.980
Fracción de eyección (%)	20.00	80.00	59.00	23.50

NC: miocardio no compactado, C: miocardio compactado,

En la tabla 2 se describen las características del miocardio del primer ecocardiograma de los pacientes de estudio, que en un inicio fueron 7, se observa una media de número de trabéculas de 3.5, media de la

medida de trabécula de 0.76 cm y del miocardio compactado de 0.26 cm con una relación media de NC/C de 3.48 y media de FE de 59% calculada en 6 pacientes.

Tabla 3. Seguimiento ecocardiográfico de pacientes con diagnóstico de Miocardiopatía no Compactada 2017-2021.

Paciente	Relación NC/C*		Fracción de eyección (FE)						Número de Trabéculas														
	Dx*		6 m	12 m	18 m	24 m	30 m	36 m	Dx	6 m	12 m	18 m	24 m	30 m	36 m	Dx	6 m	12 m	18 m	24 m	30 m	36 m	
1	3.8	1.2	1.2	1.2	1.2	1.2	1.2	1.2	80	67	53	51	53	51	51	4	2	2	2	2	2	2	2
2	3.2	3.1	2.6	2.8	2.3	2.6	2.6	2.6	20	47	54	42	37	64	58	8	8	8	8	8	8	8	8
3	2.1	2.0	2.8	1.2	1.4	1.4	1.4	1.4	64	53	48	48	68	68	68	4	4	4	4	4	4	4	4

*NC miocardio no compactado, C miocardio compactado

**Dx diagnóstico inicial



En la tabla 3 se puede evidenciar los cambios anatómicos en el seguimiento de los 3 pacientes que permanecieron en el estudio, la relación NC/C solo se mantuvo alta en 1 paciente, FE mejoró en todos los pacientes, número de trabéculas solo disminuyó en 1 paciente.

DISCUSIÓN

La miocardiopatía no compactada es una enfermedad rara en pacientes pediátricos, su etiopatogenia es muy poca conocida, se habla de un origen genético-familiar que altera la maduración del miocardio en la etapa fetal⁽⁸⁾, se conoce muy poco sobre esta entidad en la etapa neonatal y su progresión en estos pacientes⁽¹⁰⁾. Se realizó el estudio en 7 pacientes con diagnóstico de MNC evidenciándose que la maduración del miocardio se completó posterior al nacimiento, sólo uno de los pacientes estudiados mantuvo los criterios diagnósticos de MNC. En el presente estudio se tuvo 2 pacientes (28.57%), con compromiso de ambos ventrículos que fallecieron, uno asociado a extrasístoles supraventriculares aisladas y cardiopatía, el segundo asociado a alteración genética (S. Down) y cardiopatía. Según la literatura revisada en Dhar, et.al⁽¹¹⁾ el compromiso de MNC en ambos ventrículos no es frecuente, se han descrito casos aislados.

En nuestro estudio la FE estuvo comprometida en 2 pacientes (20% y 43% respectivamente), los cuales cursaron con signos de insuficiencia cardiaca asociado a arritmia cardiaca tipo Wolff Parkinson White (WPW), uno de ellos con alteraciones en el desarrollo neurológico, quien abandonó los controles a los 2 meses de edad. Inicialmente la media de la FE fue de 55% con un descenso a los 18 meses a 47% incrementándose luego a los 36 meses a 59%, La evolución de la fracción de eyección en los pacientes comprometidos fue mejorando, llegando a normalizarse entre las 18 a 30 meses de vida, resultados compatibles con el trabajo realizado por Menon⁽¹²⁾.

Con respecto al seguimiento de trabéculas, estas se

mantuvieron en número, pero fueron disminuyendo en tamaño, la relación NC/C del miocardio se normaliza en dos de ellos, uno a los 6 meses de vida, este paciente no tuvo compromiso de la FE, y el segundo a los 18 meses de vida quien presentó a la vez normalización FE. Solo un paciente se mantuvo con los criterios diagnóstico de MNC hasta los 36 meses de seguimiento, pero con mejoría de la FE. Maurizio Mongiovi⁽⁵⁾ refiere que existe la posibilidad de mejoría y a veces normalización de la función ventricular izquierda en todas las formas de las miocardiopatías dilatadas incluso en la no compactada. En el estudio realizado 3 pacientes (42.80%) fallecieron. Un fallecimiento temprano en la etapa neonatal a los 3 días de vida, siendo la causa de su fallecimiento el shock Cardiogénico, hubo dos fallecimientos tardíos, uno a los 5 meses quien tenía asociado cardiopatía acianótica y extrasístoles supraventriculares aisladas y, el segundo fallecimiento tardío se produjo al cumplir 1 año 11 meses de edad asociado a paciente con síndrome de Down y cardiopatía acianótica. En la literatura se describe que la asociación de cardiopatías y arritmias con la miocardiopatía no compactada son de alto riesgo y de mala evolución⁽¹³⁾. Todos los pacientes de estudio recibieron un mismo esquema de medicación el cual consiste en el uso de Carvedilol en dosis pediátricas y Ácido Acetil Salicílico en dosis e antiagregante plaquetario desde que fueron diagnosticados.

Limitaciones y fortalezas

Las limitaciones que se encontraron en la presente investigación se deben a la alta mortalidad que hubo en el grupo de pacientes estudiados alcanzando un 42.80% disminuyendo el número de pacientes que quedaron para la investigación.

CONCLUSIÓN

Los cambios anatómicos en pacientes diagnosticados con miocardiopatía no compactada pueden evolucionar a la maduración del miocardio y mejoría de la función ventricular.



Contribuciones de autoría: MLV Elaboración del Proyecto, concepción y redacción del artículo, Interpretación de ecocardiografía. VTG Revisión del estudio ecocardiográfico MZQ Recolección de datos. CLM Redacción del artículo, trámites de autorización del comité de ética. LCL Redacción del artículo, revisión de la versión final. WCP Revisión de datos y elaboración de tablas estadísticas.

Conflictos de intereses: Los autores declaran no tener conflicto de interés.

Recibido: 10 de Julio, 2024.

Aprobado: 25 de Octubre, 2024.

Financiamiento: Autofinanciado.

Correspondencia: María Loo-Valverde.

Dirección: Av. Benavides 5440, Santiago de Surco, Lima-Perú.

Teléfono: (+51) 956512154

Correo electrónico: maria.loo@urp.edu.pe

REFERENCIAS

- Kádár K, Tóth A, Tóth L, Simor T. Csecsemo- és gyermekkori noncompacted (embrionális) cardiomyopathia. Klinikai sajátosságok és diagnosztikai lehetőségek [Noncompacted cardiomyopathy in infants and children. Clinical findings and diagnostic techniques]. Orv Hetil. 2010 Apr 18;151(16):659-64. <https://doi.org/10.1556/OH.2010.28734>.
- Udeoji DU, Philip KJ, Morrissey RP, Phan A, Schwarz ER. Left ventricular noncompaction cardiomyopathy: updated review. Ther Adv Cardiovasc Dis. 2013 Oct;7(5):260-73. <https://doi.org/10.1177/1753944713504639>
- Adabifrouzjaei F, Igata S, DeMaria AN. Hypertrabeculation; a phenotype with Heterogeneous etiology. Prog Cardiovasc Dis. 2021 Sep-Oct; 68:60-69. <https://doi.org/10.1016/j.pcad.2021.07.007>.
- Zhang J, Wang Y, Feng W, Wu Y. Prenatal ultrasound diagnosis of fetal isolated right ventricular noncompaction with pulmonary artery sling: A rare case report. Echocardiography. 2019 Nov;36(11):2118-2121. <https://doi.org/10.1111/echo.14528>
- Mongioli M, Fesslova V, Fazio G, Barbaro G, Pipitone S. Diagnosis and prognosis of fetal cardiomyopathies: a review. Curr Pharm Des. 2010;16(26):2929-34. <https://doi.org/10.2174/138161210793176428>.
- Lilje C, Rázek V, Joyce JJ, Rau T, Finckh BF, Weiss F, Habermann CR, Rice JC, Weil J. Complications of non-compaction of the left ventricular myocardium in a paediatric population: a prospective study. Eur Heart J. 2006 Aug;27(15):1855-60. <https://doi.org/10.1093/eurheartj/ehl112>.
- Jenni R, Oechslin E, Schneider J, Attenhofer Jost C, Kaufmann PA. Echocardiographic and pathoanatomical characteristics of isolated left ventricular non-compaction: a step towards classification as a distinct cardiomyopathy. Heart. 2001 Dec;86(6):666-71. <http://dx.doi.org/10.1136/heart.86.6.666>
- Kogaki S. Left Ventricular Noncompaction Develops Even in Late Fetal Life -The Need for Fetus-Specific Diagnostic Criteria. Circ J. 2021 Dec 24;86(1):106-108. <https://doi.org/10.1253/circj.CJ-21-0730>.
- Passerini, G. Prado et al., 2019. Miocardiopatía no compactada. Anuario (Fund. Dr. J. R. Villavicencio). 27:151-154. http://www.villavicencio.org.ar/ALMACEN/archivos/publicaciones_0000000882.pdf
- Mallavarapu A, Taksande A. Dilated Cardiomyopathy in Children: Early Detection and Treatment. Cureus. 2022 Nov 4;14(11):e31111. doi:10.7759/cureus.31111.
- Dhar R, Reardon W, McMahon CJ. Biventricular non-compaction hypertrophic cardiomyopathy in association with congenital complete heart block and type I mitochondrial complex deficiency. Cardiol Young. 2015 Jun;25(5):1019-21. DOI: <https://doi.org/10.1017/S1047951114001279>
- Menon SC, O'Leary PW, Wright GB, Rios R, MacLellan-Tobert SG, Cabalka AK. Fetal and neonatal presentation of noncompacted ventricular myocardium: expanding the clinical spectrum. J Am Soc Echocardiogr. 2007 Dec;20(12):1344-50. <https://doi.org/10.1016/j.echo.2007.04.028>.
- Arunamata A, Punn R, Cuneo B, Bharati S, Silverman NH. Echocardiographic diagnosis and prognosis of fetal left ventricular noncompaction. J Am Soc Echocardiogr. 2012 Jan;25(1):112-20. <https://doi.org/10.1016/j.echo.2011.09.019>